2024年度　第3回症例検討会

症例1

熊本市医師会検査センター
堤　優里子

【患者】　70歳代・女性

【既往歴】 慢性膵炎

【主訴】 体重減少、背部痛

【臨床所見】近医にて慢性膵炎フォロー中。2023年3月腹部USにて膵頭部に45×36mm大の低エコー腫瘤を認め、精査・加療が目的で当院を受診。EUS-FNAが施行された。

【検体】 膵頭部　超音波内視鏡下穿刺吸引細胞診

腹部エコー

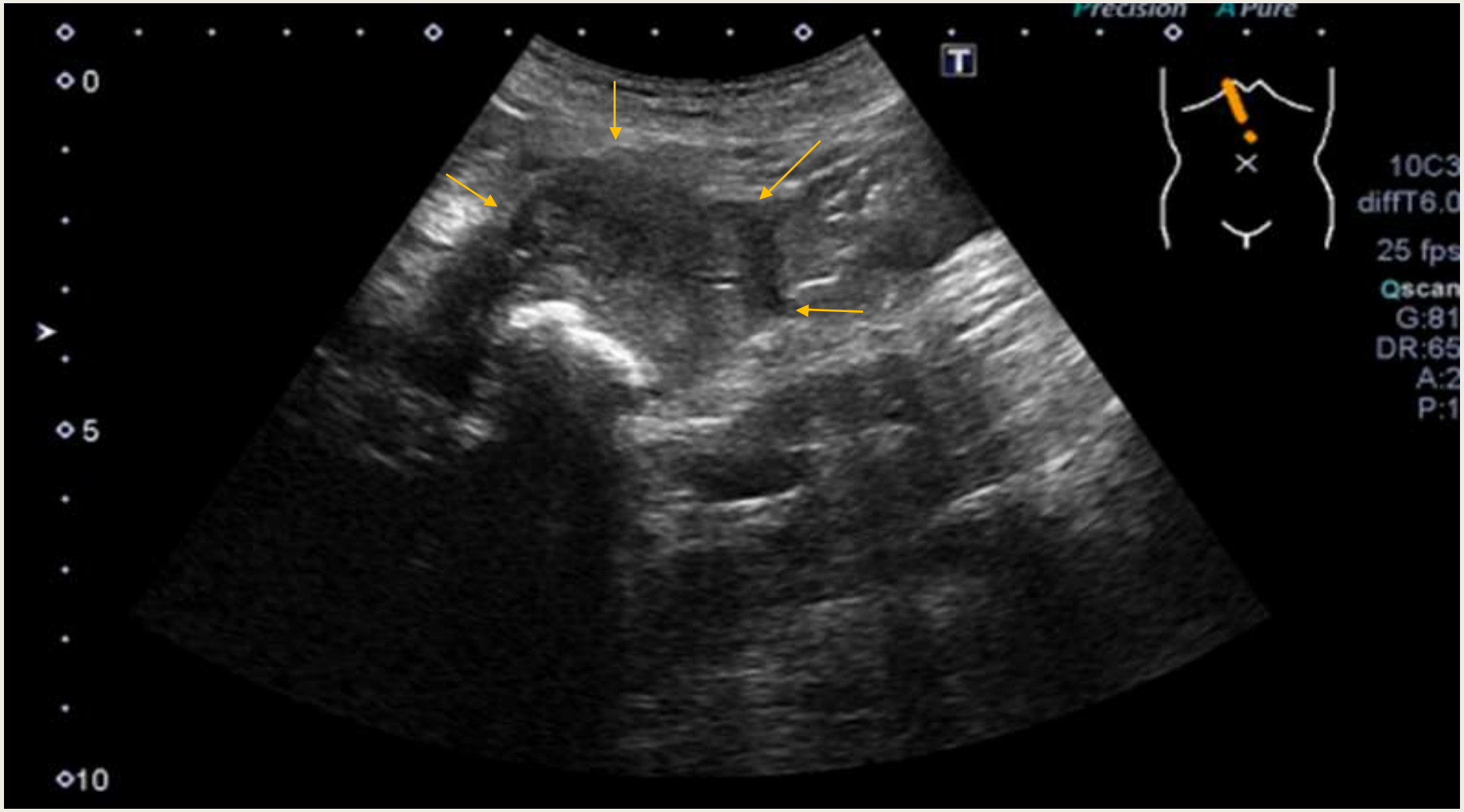

CT



EUS-FNA細胞診

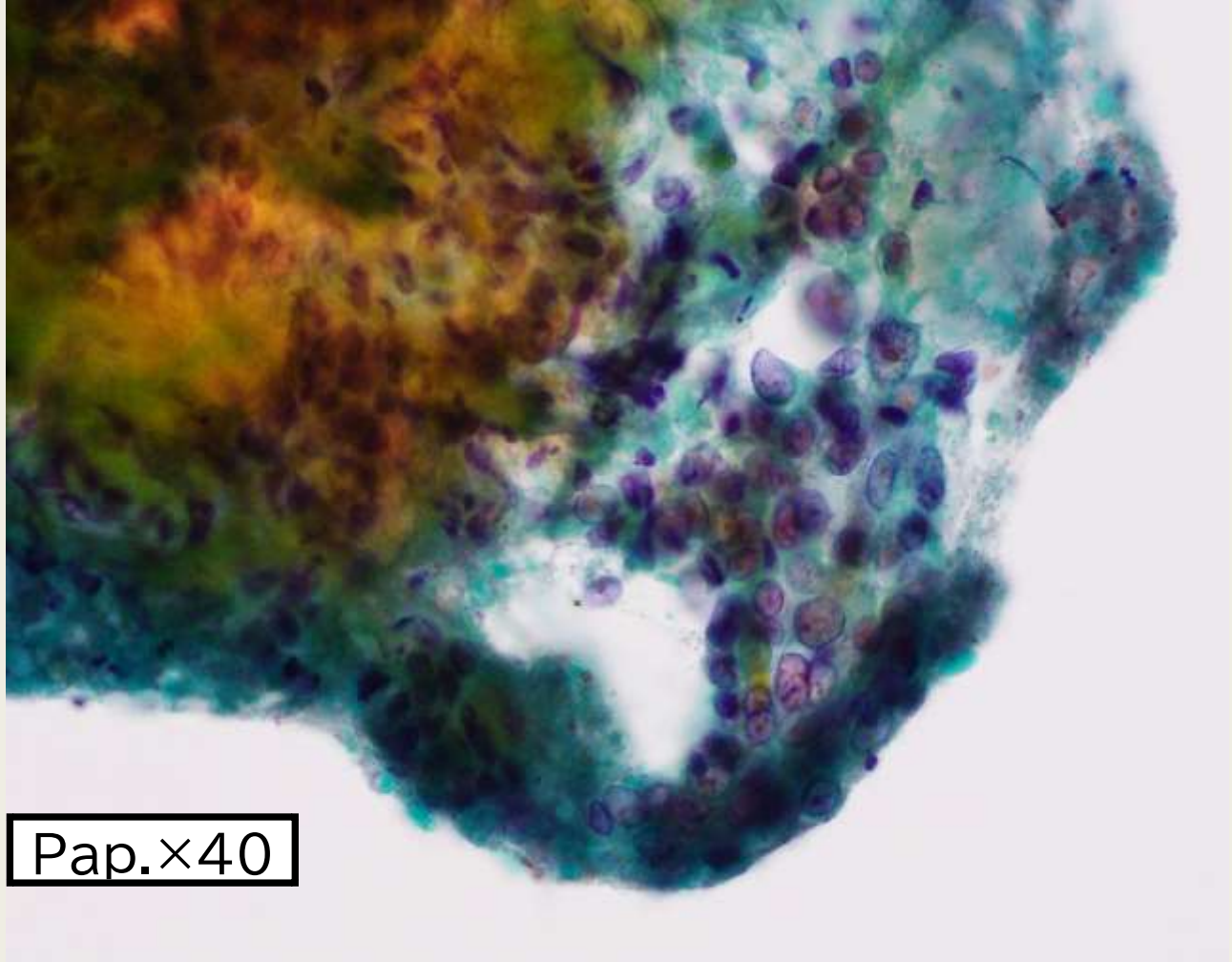

Pap.×40

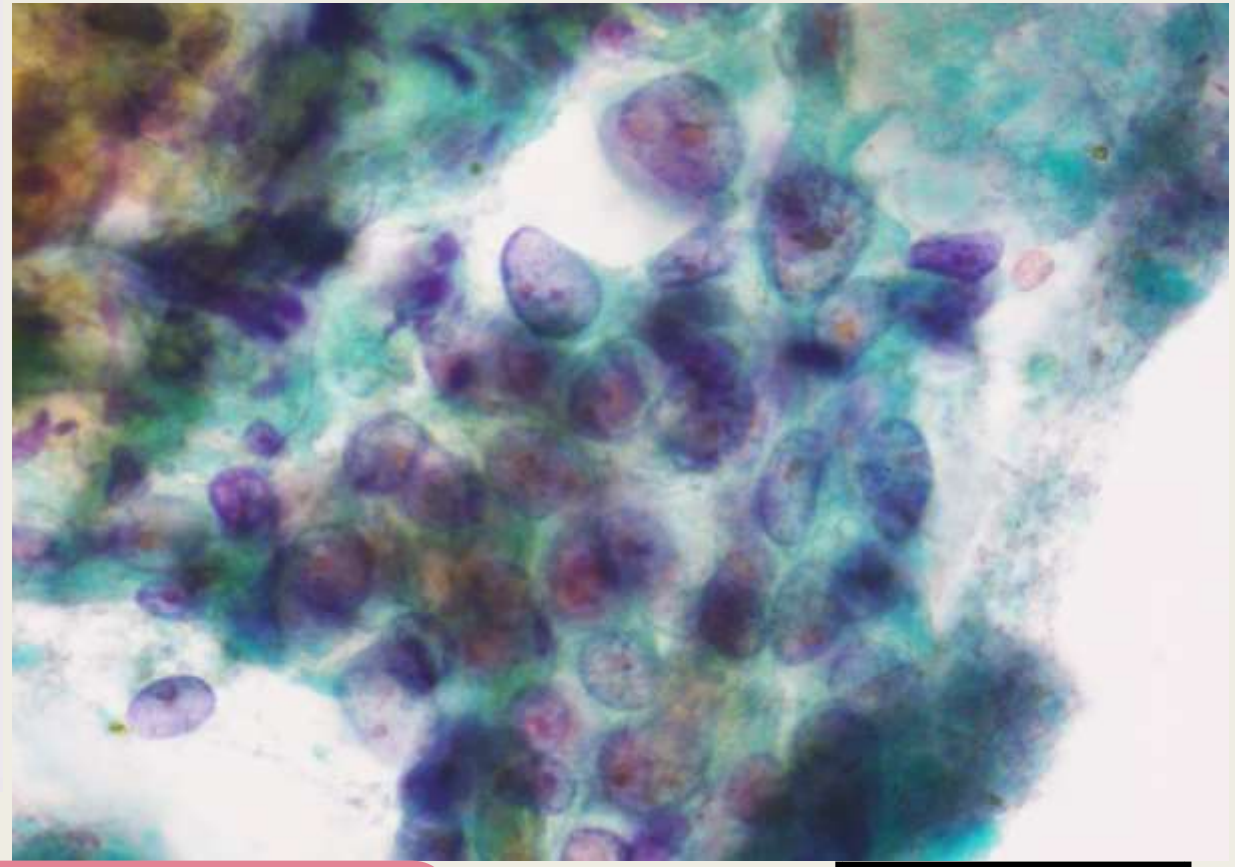

Pap.×100

◆間質や壊死伴う細胞集塊
◆核形不整、核の大小不同、核小体の明瞭化
◆核間距離の乱れがあり重積性のある細胞集塊

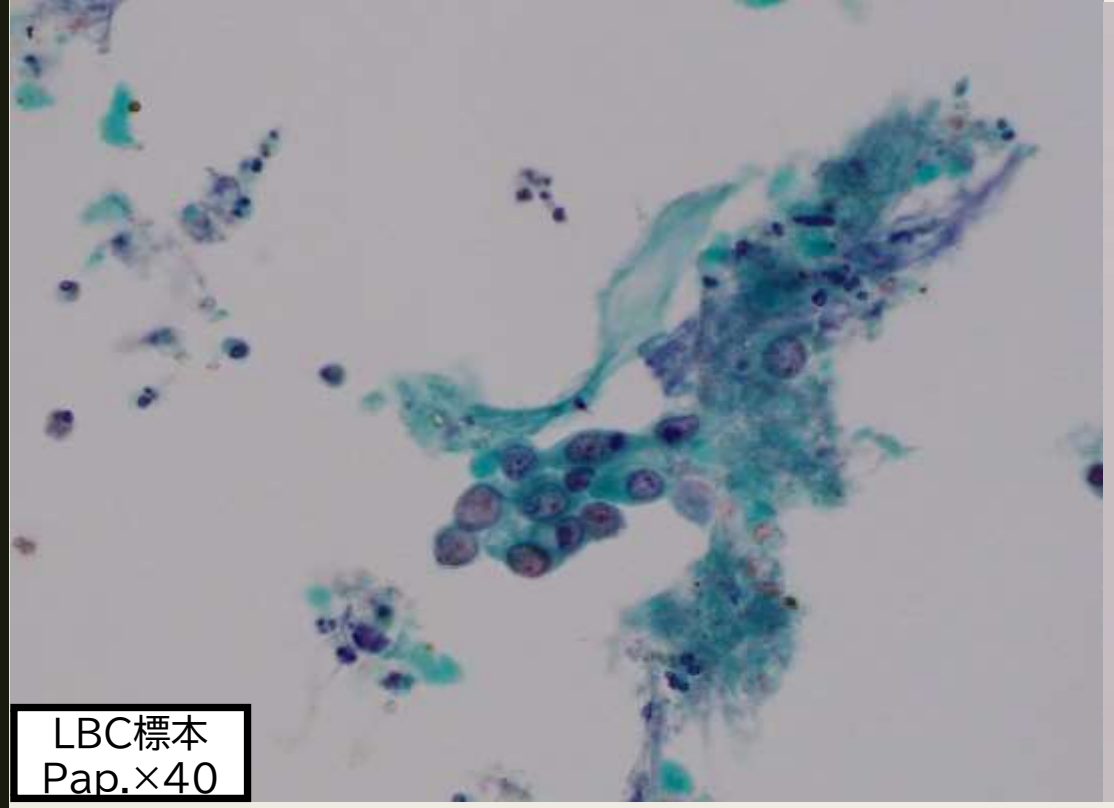

LBC標本
Pap.×40

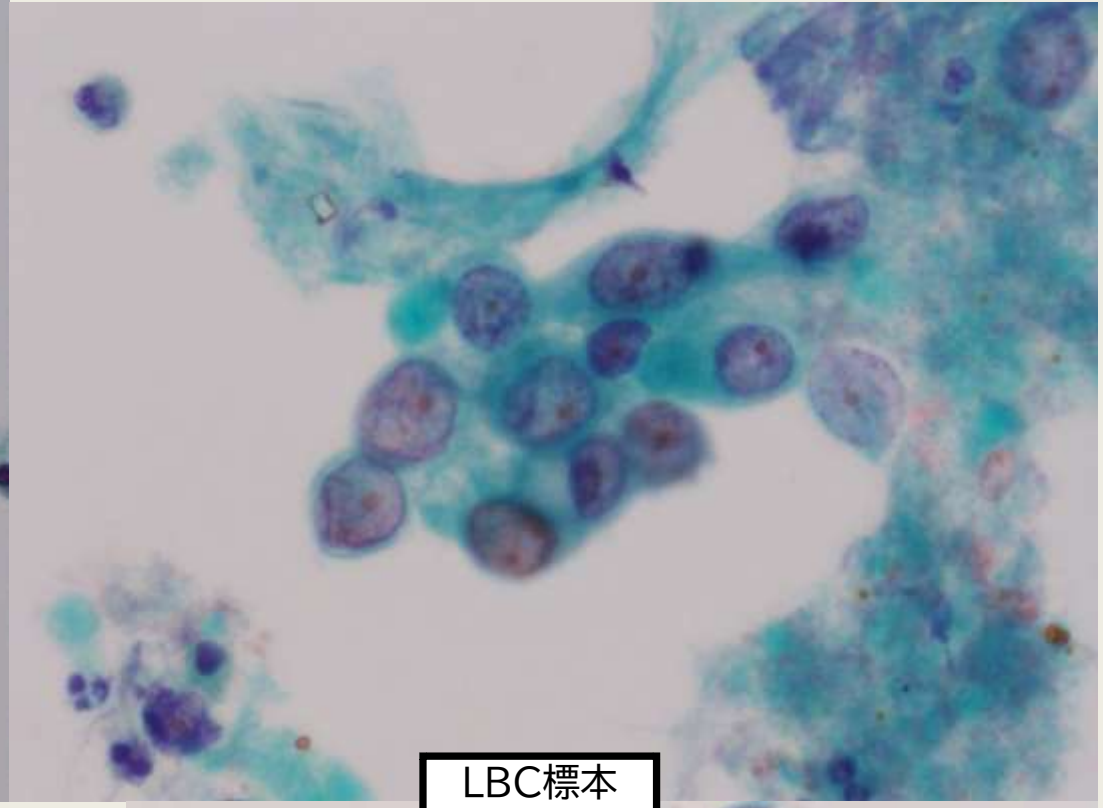

LBC標本
Pap.×100

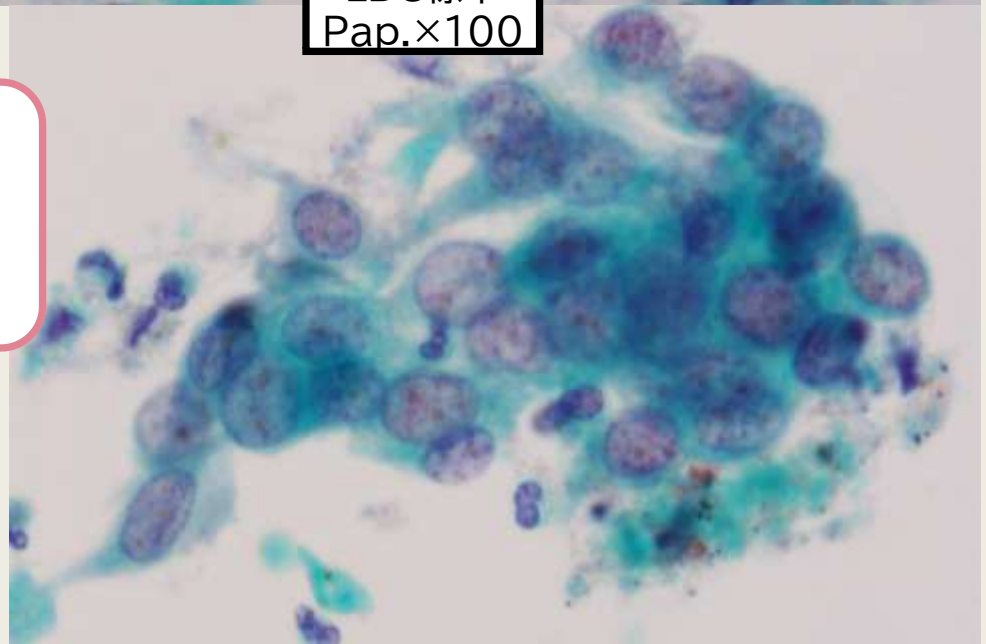

◆背景に壊死
◆細胞質は淡い
◆核形不整、核の大小不同、核偏在、核小体の明瞭化

LBC標本
Pap.×40

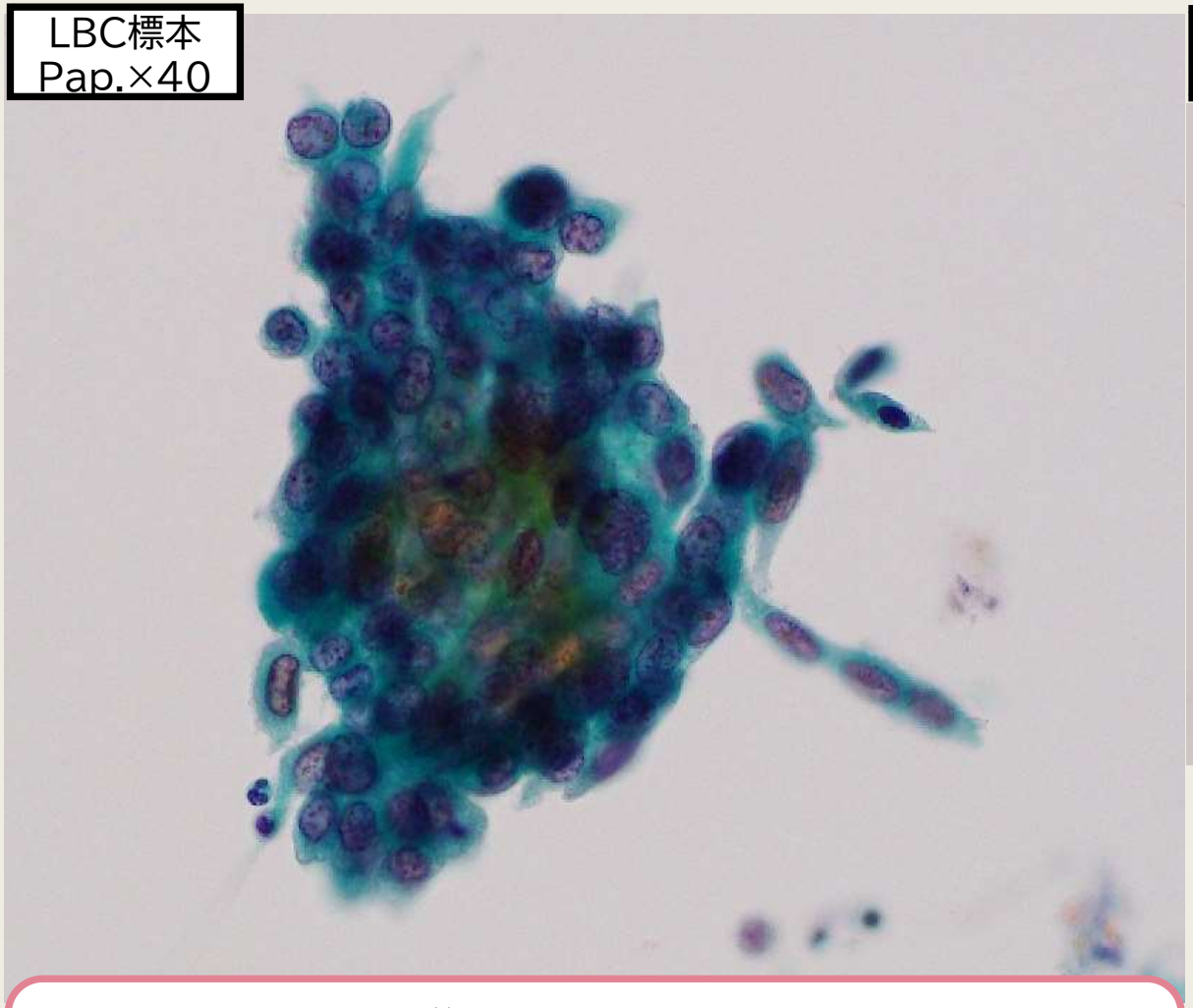

◆核クロマチンの増量、核の大小不同
◆核の飛び出し、核偏在
◆細胞集塊右側に流れ？があるように見える

LBC標本
Pap.×100

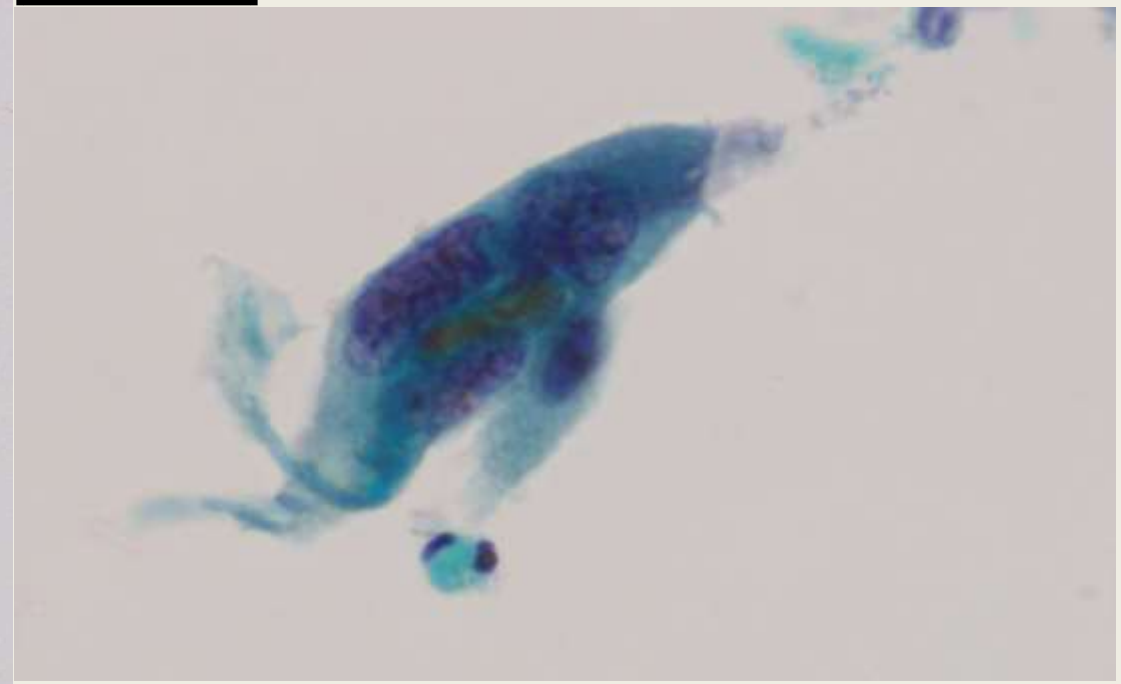

◆核クロマチンは粗い
◆紡錘形？の細胞

EUS-FNA　細胞診所見

異型細胞認めたが、細胞数少数のため

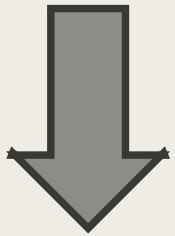

Suspiciousと判定とした。

EUS-FNA組織像

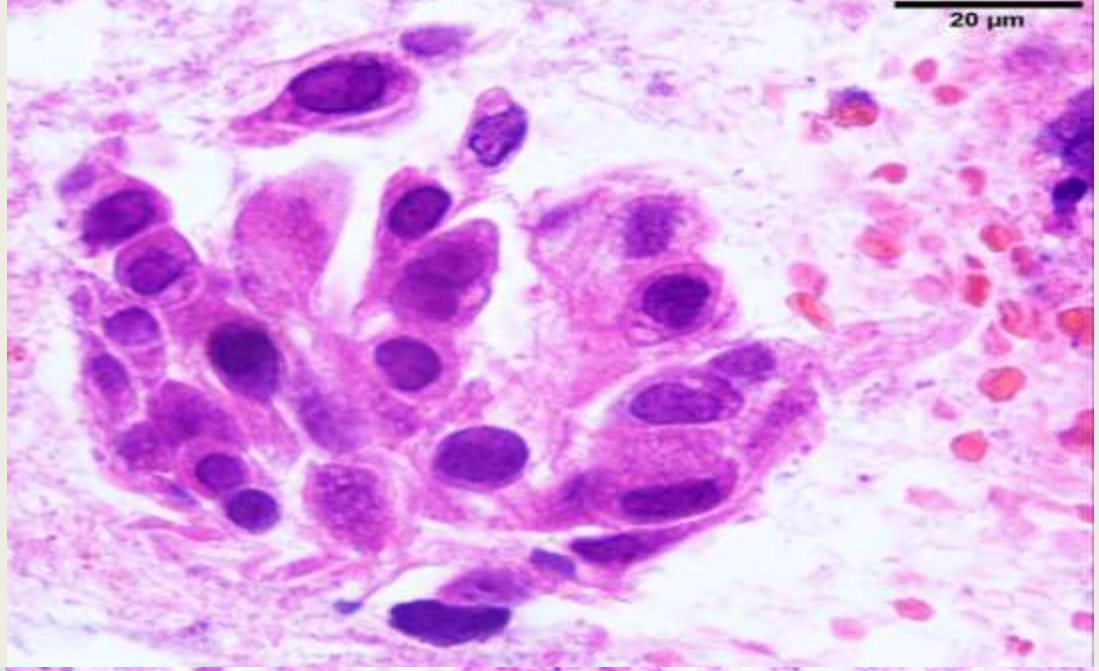

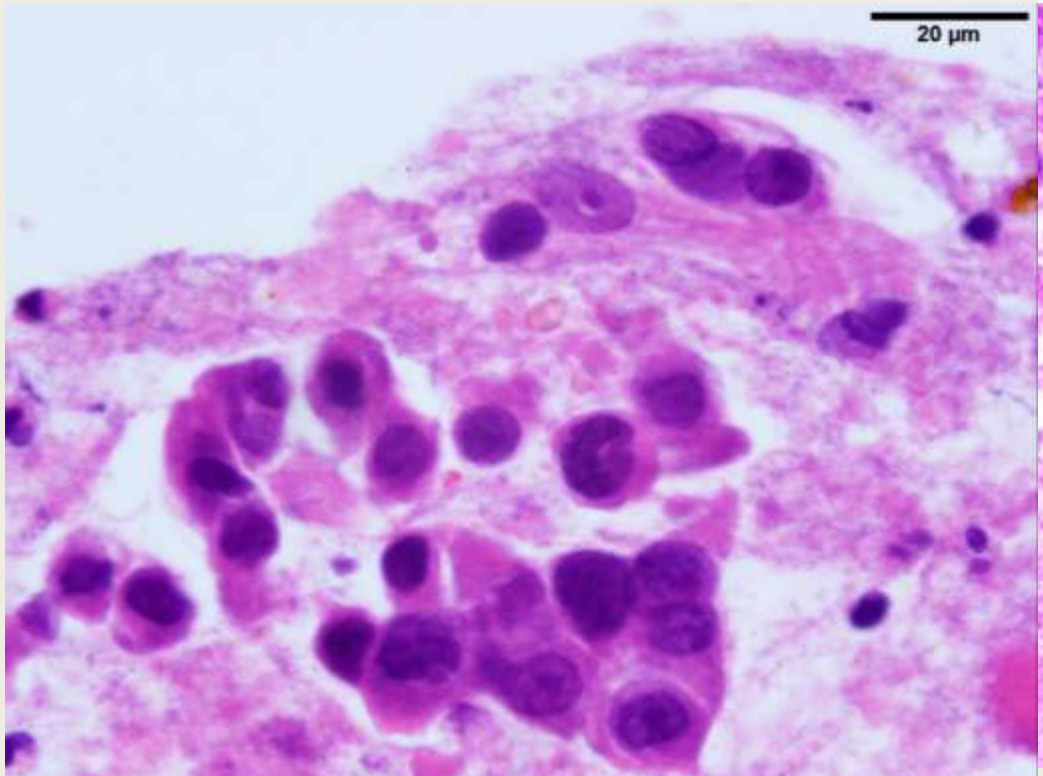

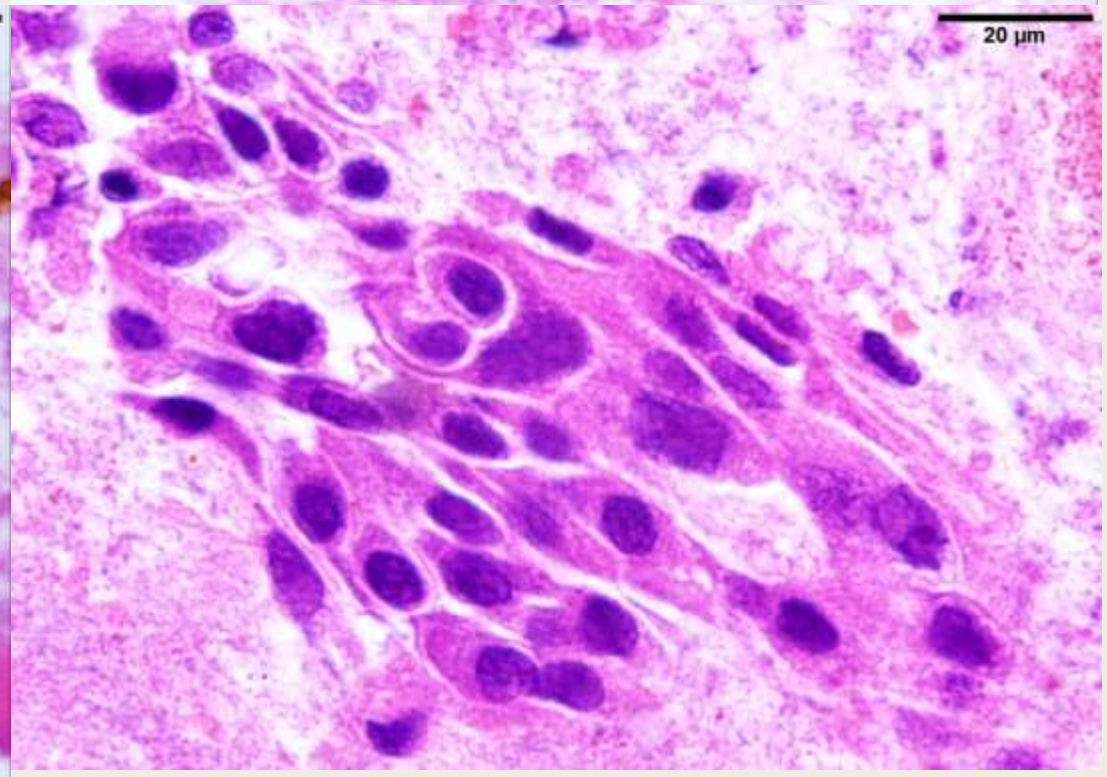

EUS-FNA　組織所見

組織型：浸潤性膵管癌

推定亜型：低分化型腺癌，腺扁平上皮癌，退形成癌（同義語：未分化癌）など

細胞所見：壊死物質の中に少量の高度異型細胞あり

手術材料マクロ像



手術材料マクロ像

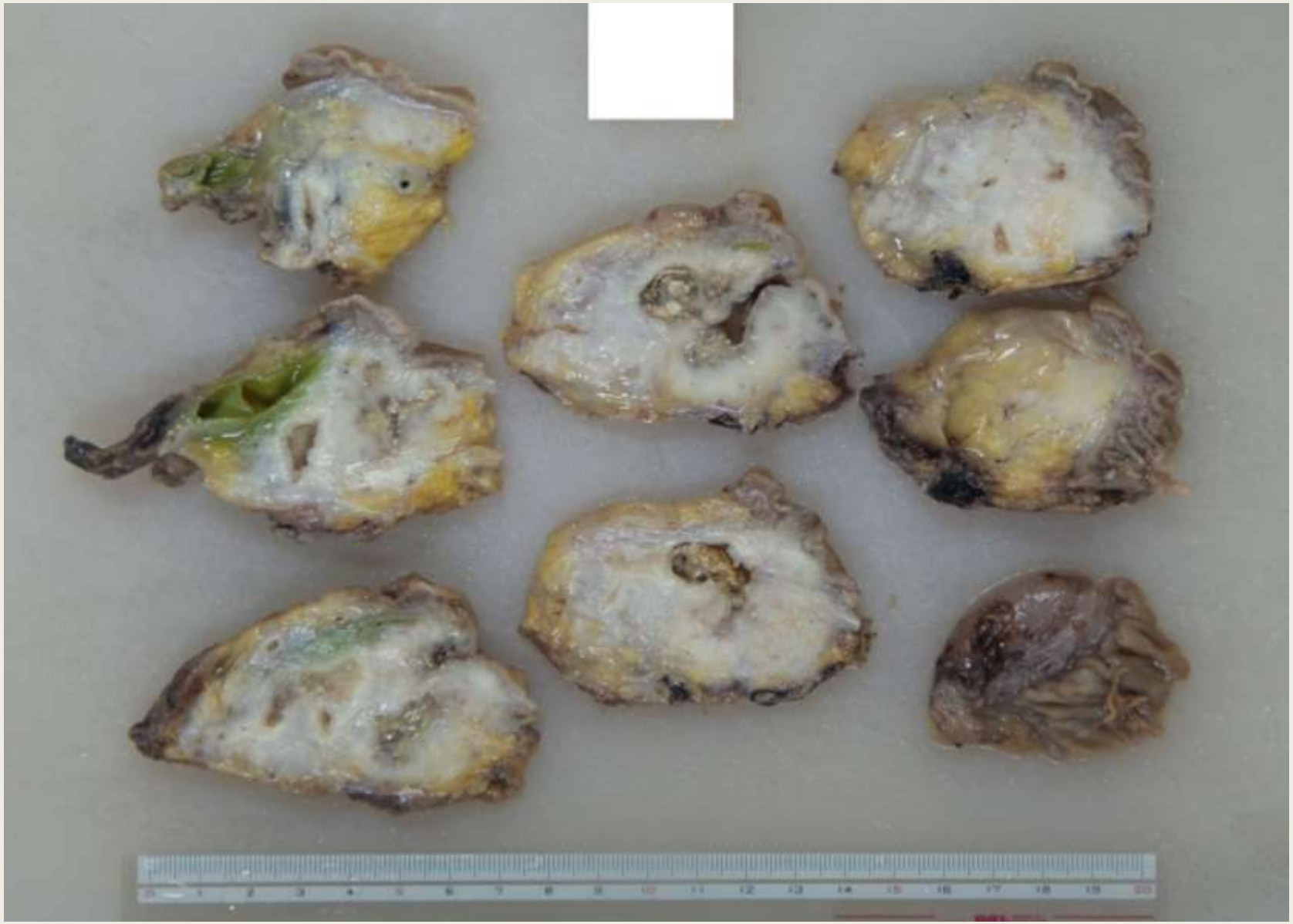

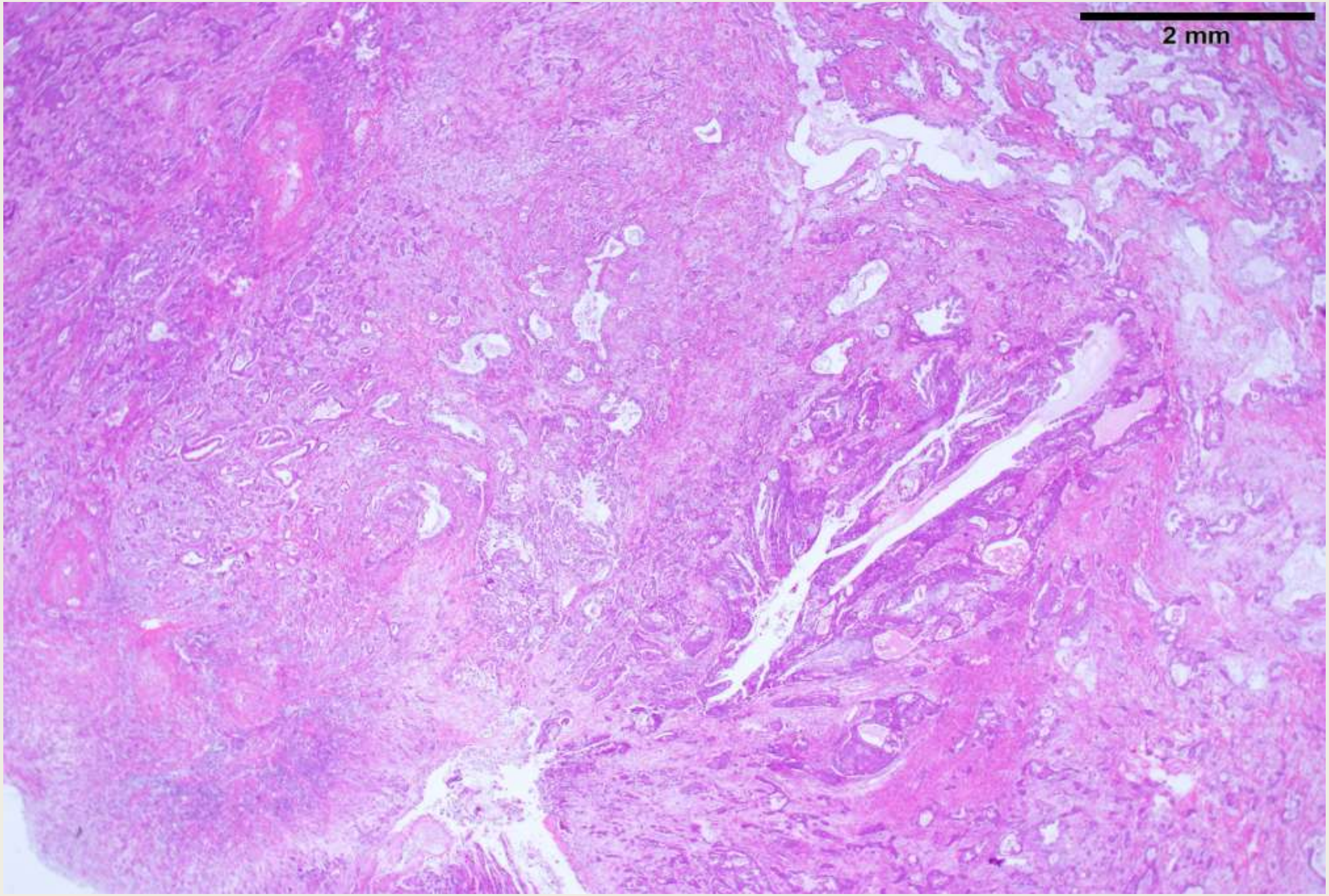
2 mm

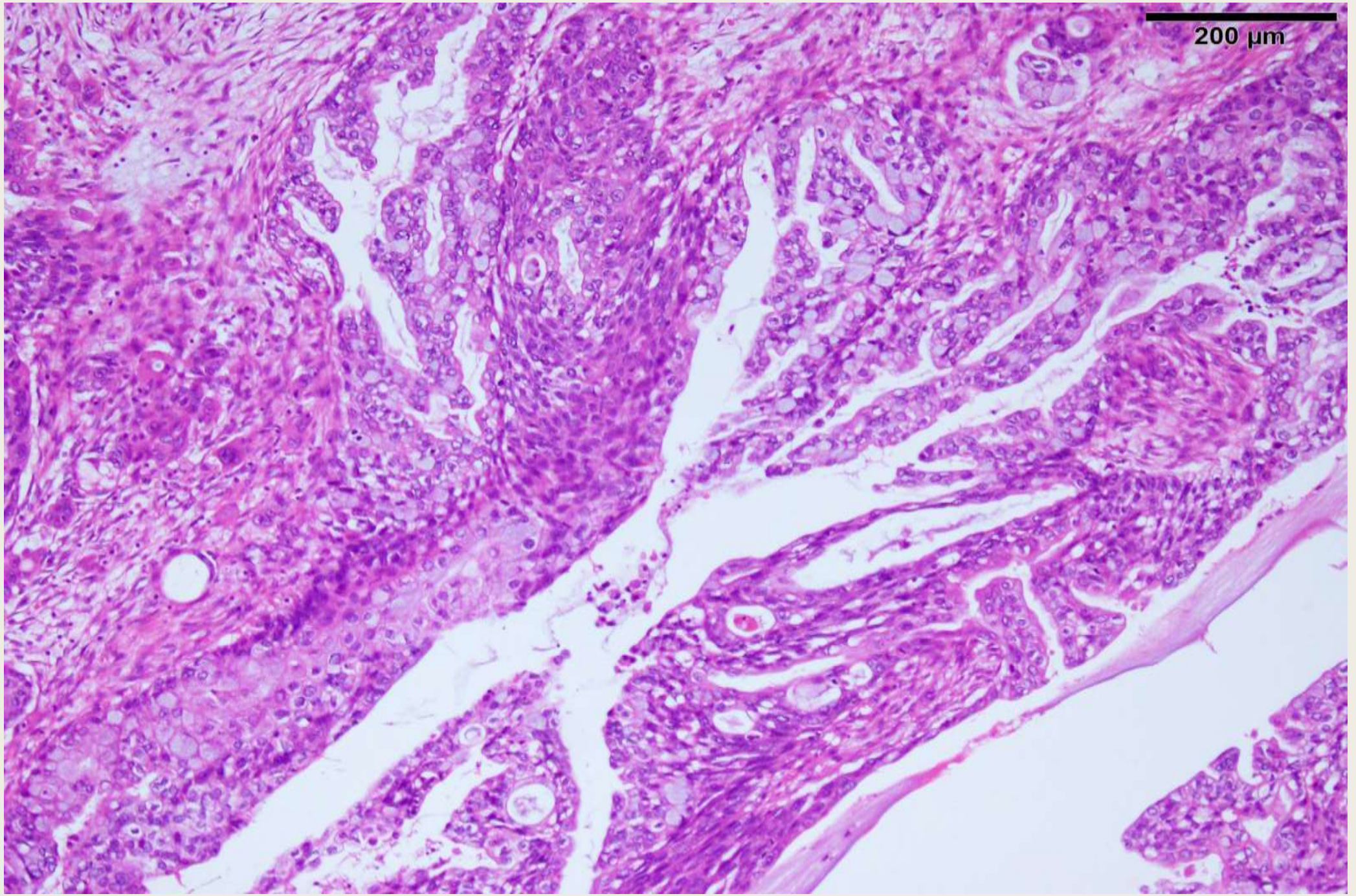
200 µm

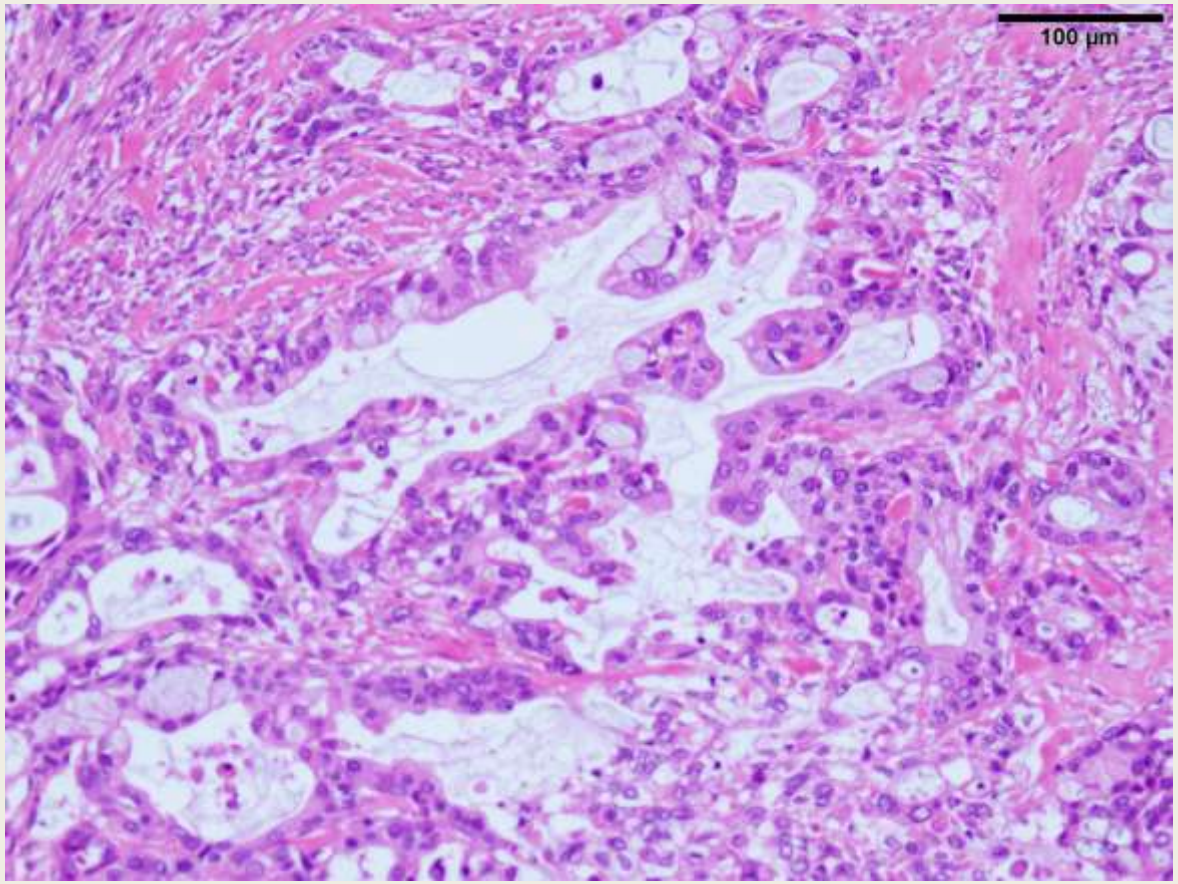
100 µm

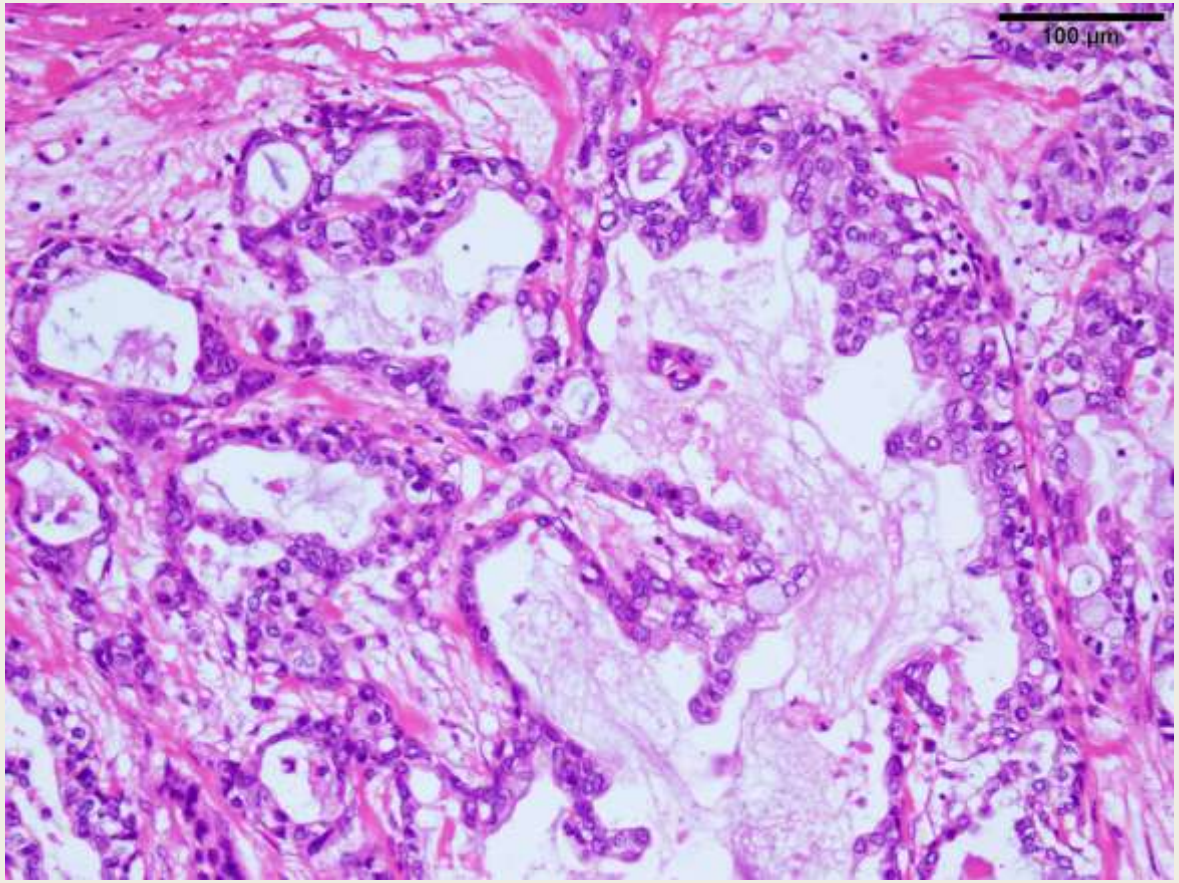
100 µm

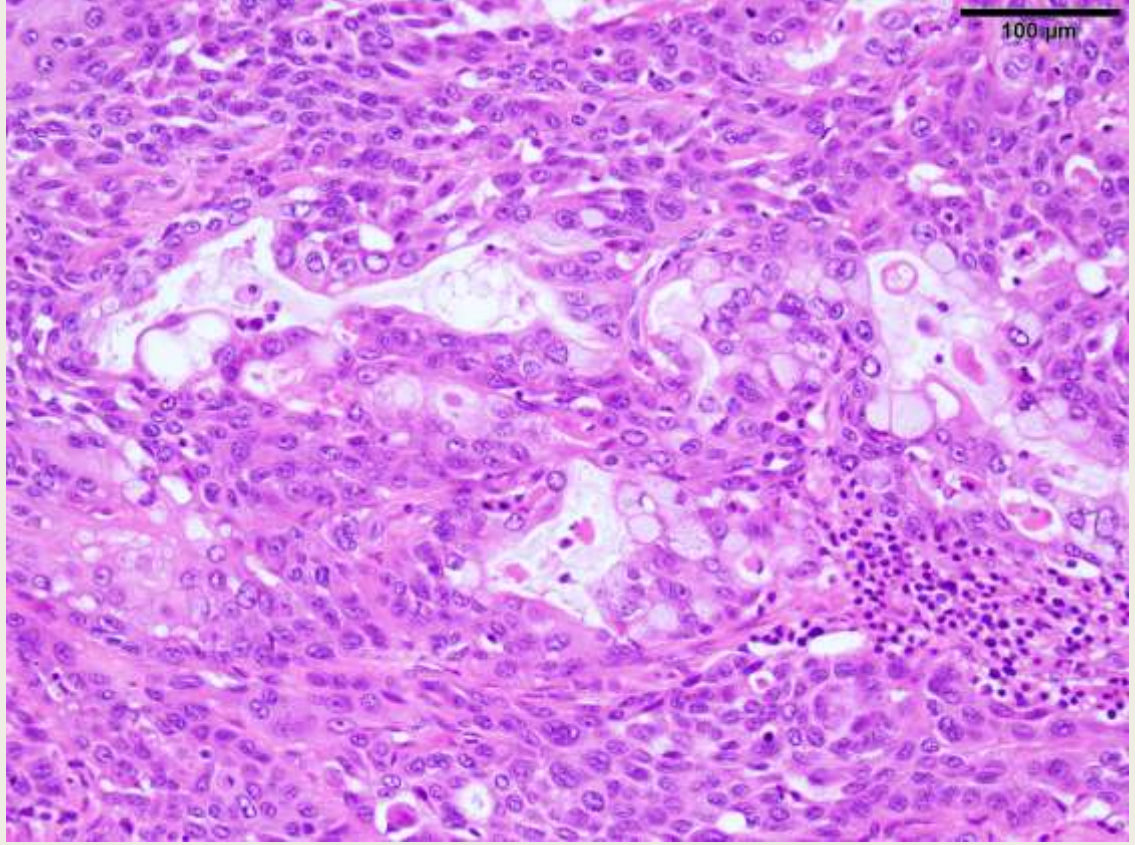
100 µm

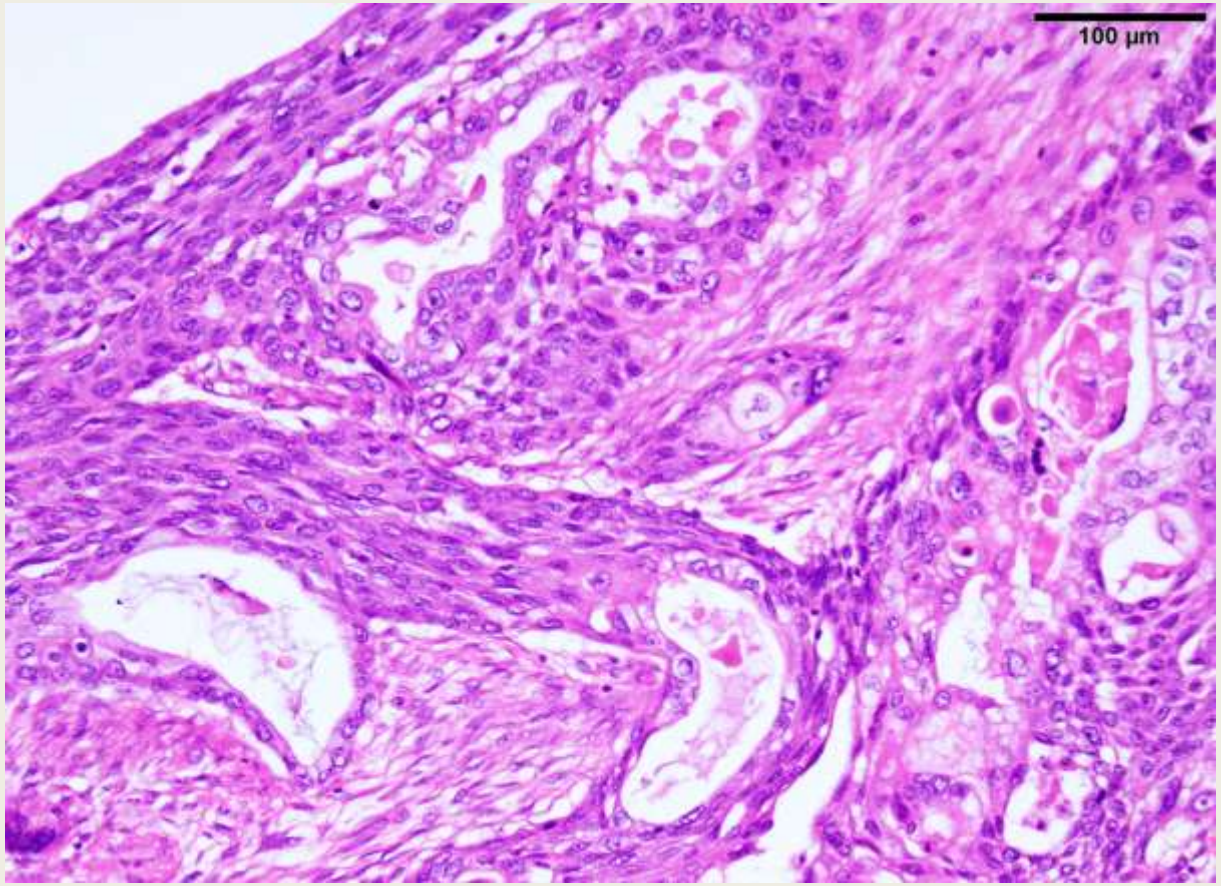
100 µm

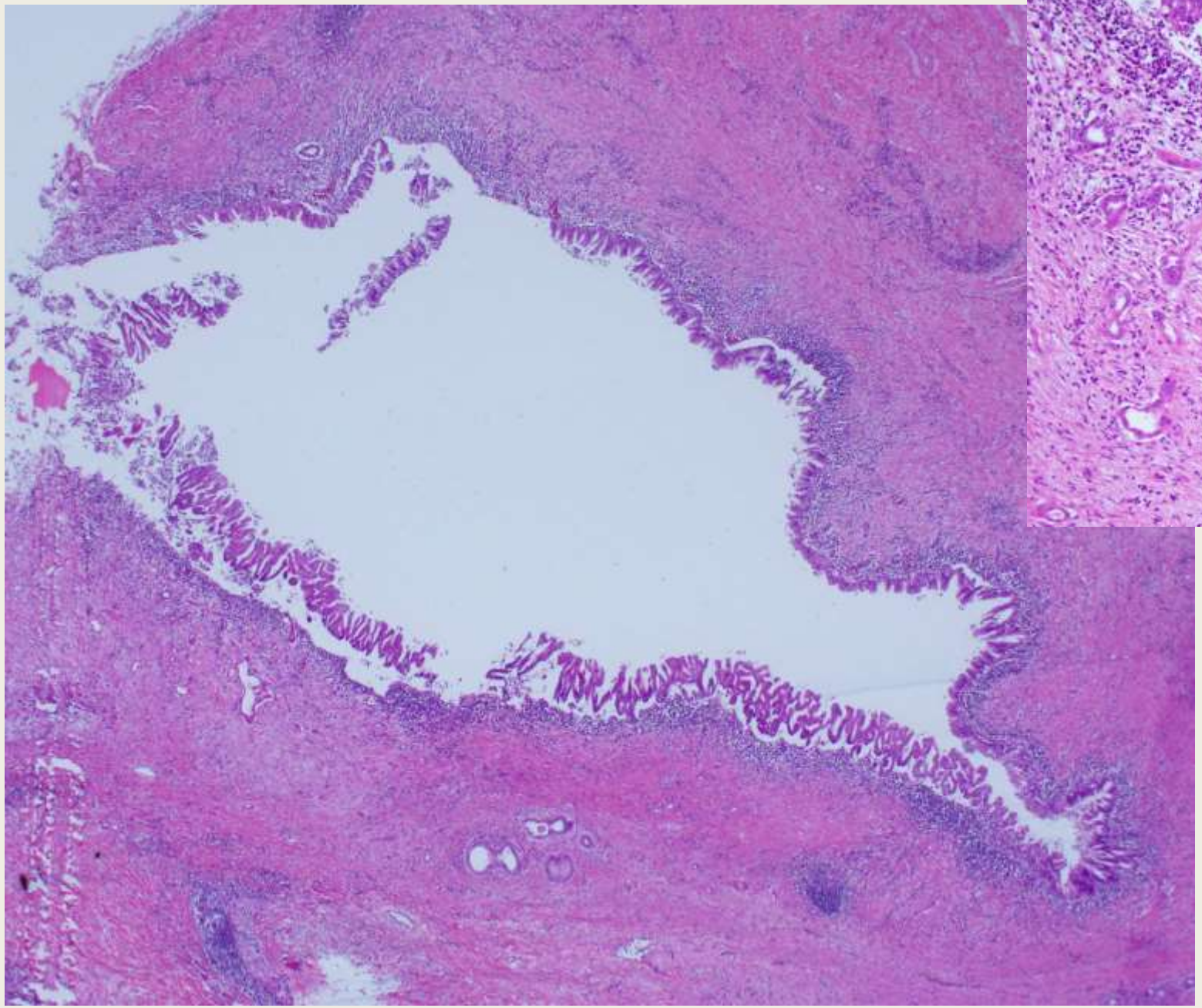

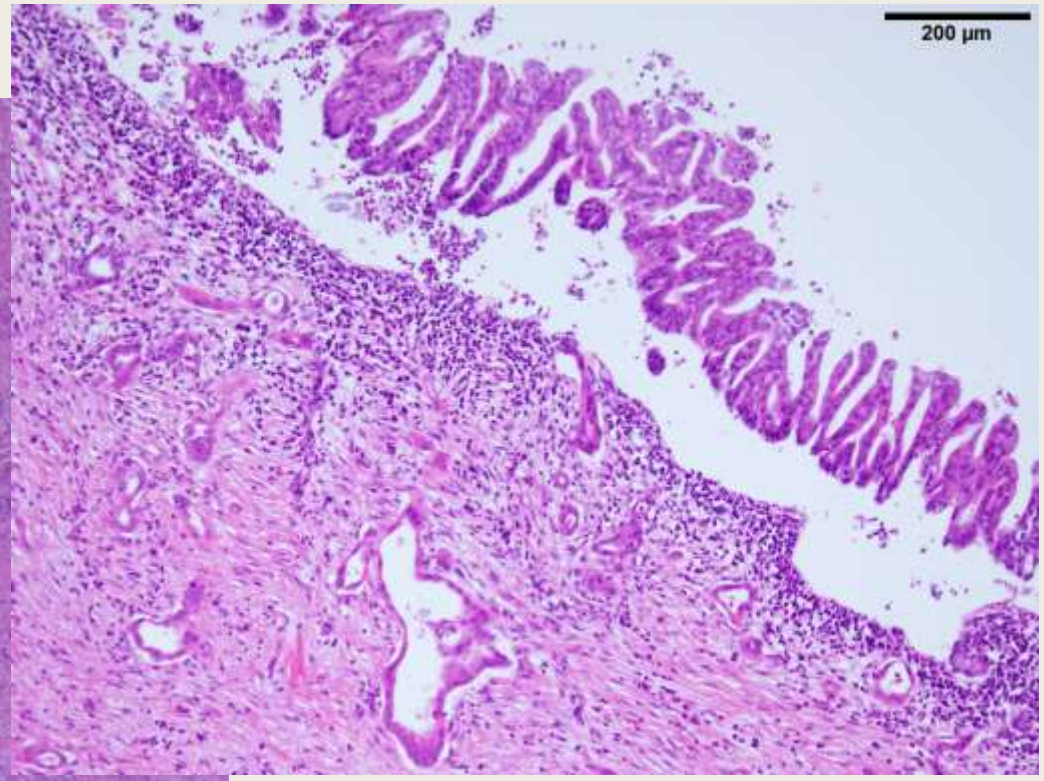
200 µm

最終病理診断

Pancreatic cancer：IDC(asc), pT3, pN1a, pStageⅡB
Gallbladder：No neoplasia, Stomach & Duodenum：No neoplasia

組織型：浸潤性膵管癌 Invasive ductal carcinoma(IDC)
亜型：腺扁平上皮癌 Adenosquamous carcinoma(asc)

細胞所見：浸潤性膵管癌（IPMC由来の腺扁平上皮癌）が結節状に浸潤増殖し、
中等度の線維性間質増生を伴っています。SMV浸潤なし。
結石（20×10mm）の存在部位に一致してIPMCの像を認めます。
背景に慢性膵炎、低異型度膵上皮内腫瘍性病変（Low-grade PanIN）
を認めます。

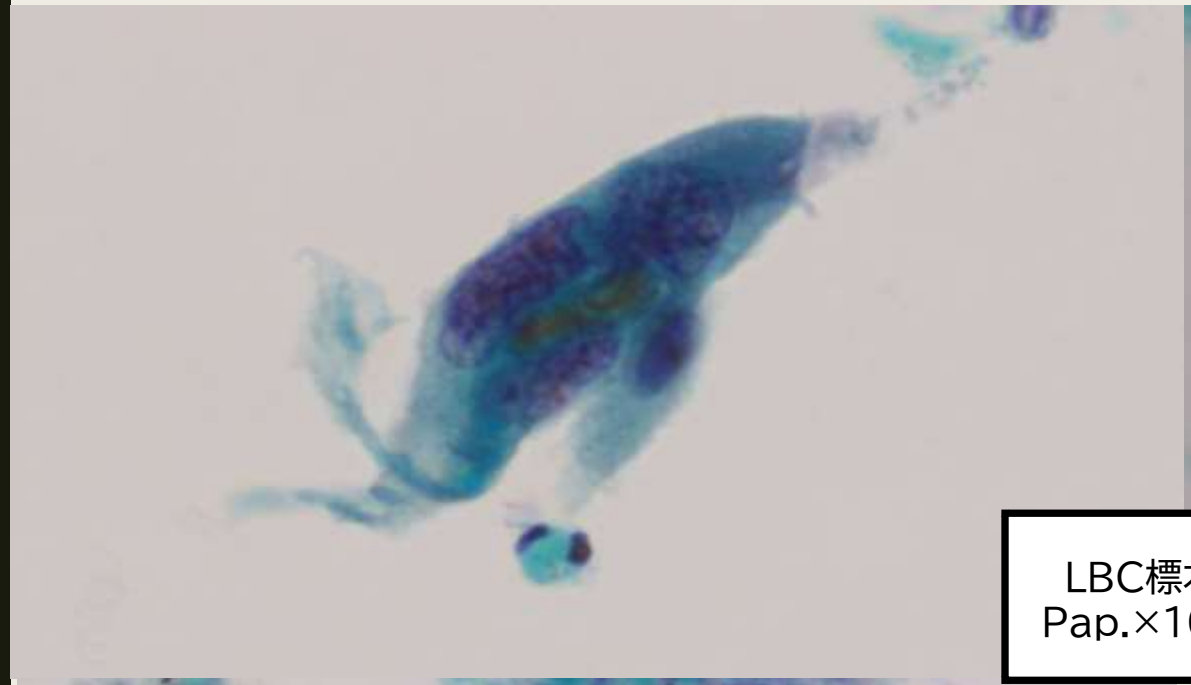

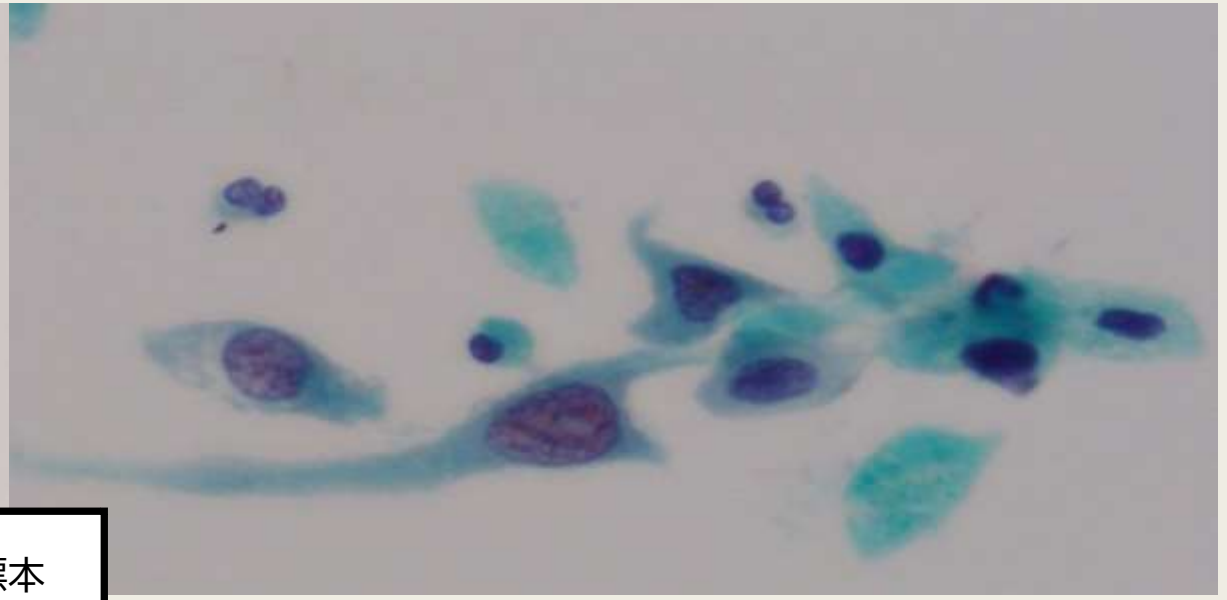

LBC標本
Pap.×100

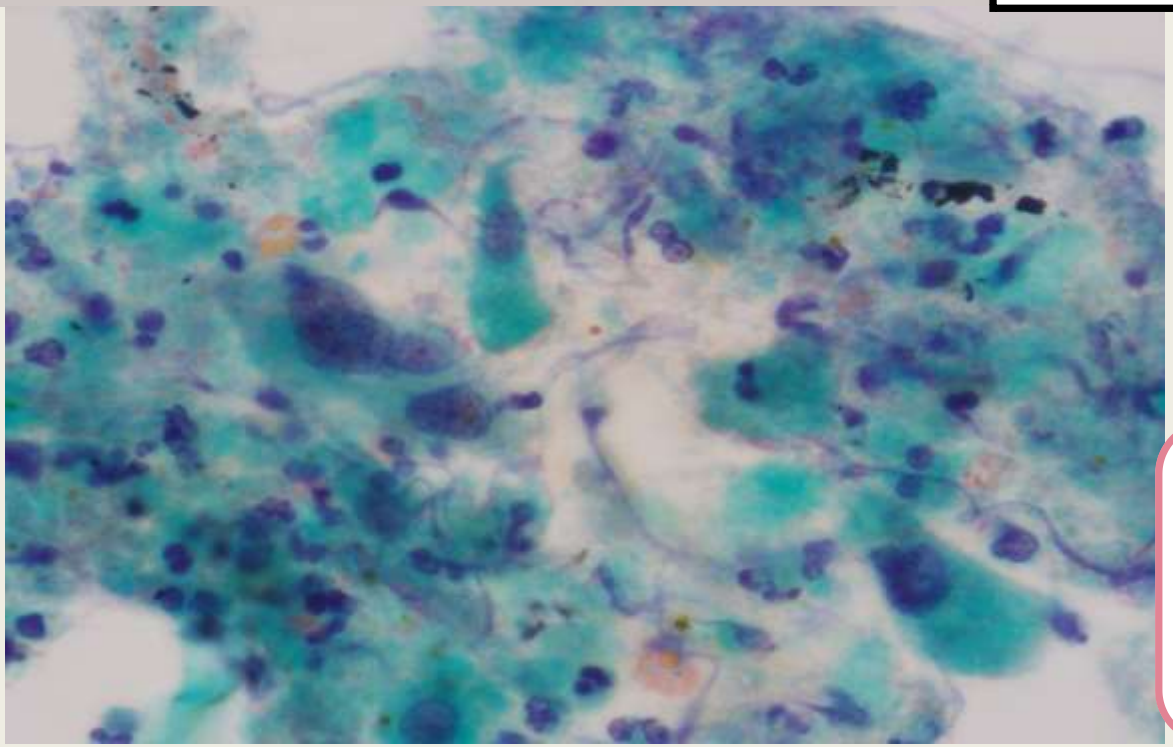



LBC標本
Pap.×40

◆背景に壊死
◆核は中心性、核クロマチン粗大顆粒状
◆ライトグリーン好性の異型細胞が孤立散在性に出現
◆細胞は多稜形、紡錘形

【選択肢】

①正常膵管上皮細胞

②浸潤性膵管癌（腺癌）

③浸潤性膵管癌（腺扁平上皮癌）

④腺房細胞癌

⑤神経内分泌腫瘍(NET)

⑥腎細胞癌の転移

⑦Solid pneudopapillary neoplasm

膵腫瘍の組織学分類

[1]上皮性腫瘍 Epithelial neoplasms

A. 外分泌腫瘍 Exocrine neoplasms

1.漿液性腫瘍 Serous neoplasms（SNs）

a）漿液性嚢胞腺腫 Serous cystadenoma（SCA）

b）漿液性嚢胞腺癌 Serous cystadenocarcinoma（SCC）

2. 粘液性嚢胞腫瘍 Mucinous cystic neoplasms（MCNs）

a)粘液性嚢胞腺腫 Mucinous cystadenoma（MCA）

b)粘液性嚢胞腺癌, 非浸潤性 Mucinous cystadenocarcinoma（MCC),noninvasive

c)粘液性嚢胞腺癌, 浸潤性 Mucinous cystadenocarcinoma（MCC), invasive

3. 膵管内腫瘍

a）膵管内乳頭粘液性腫瘍 Intraductal papillary mucinous neoplasms（IPMNs）

（1）膵管内乳頭粘液性腺腫 Intraductal papillary mucinous adenoma（IPMA）

（2）膵管内乳頭粘液性腺癌, 非浸潤性 Intraductal papillary mucinous carcinoma (IPMC), noninvasive

（3）膵管内乳頭粘液性腺癌, 浸潤性 Intraductal papillary mucinous carcinoma (IPMC), invasive

b)膵管内オンコサイト型乳頭状腫瘍 Intraductal oncocytic papillary neoplasmis (IOPNs)

（1）膵管内オンコサイト型乳頭状腺癌, 非浸潤性 Intraductal oncocytic papillary carcinoma (IOPC), noninvasive

（2）膵管内オンコサイト型乳頭状腺癌, 浸潤性 Intraductal oncocytic papillary carcinoma (IOPC), invasive

c)膵管内管状乳頭腫瘍 Intraductal tubuopapillary neoplasms（ITPNs）

(1)膵管内管状乳頭腺癌, 非浸潤性 Intraductal tubulopapillary carcinoma (ITPC), noninvasive

（2）膵管内管状乳頭腺癌, 浸潤性 Intraductal tubulopapillary carcinoma(ITPC), invasive

d)膵上内腫瘍性病変 Pancreatic intraepithelial neoplasia（PanIN）

（1）低異型度膵上皮内腫瘍性病変 Low-grade PanIN

（2)高異型度膵上皮内腫瘍性病変 High-grade PanIN

4. 浸潤性膵管癌 Invasive ductal carcinomas（IDCs）

a）腺癌 Adenocarcinoma

i）高分化型 Well differentiated type(wel)

ii）中分化型 Moderately differentiated type（mod）

iii）低分化型 Poorly diferentiated type（por）

b）腺扁平上皮癌 Adenosquamous carcinoma（asc）

c)粘液癌 Mucinous carcinoma（muc）

d)退形成癌 Anaplastic carcinoma（anc）

i)多形細胞型退形成癌 Anaplastic carcinoma, pleomorphic type

ii）紡錘細胞型退形成癌 Anaplastic carcinoma, spindle cell type

iii)破骨型多核巨細胞を伴う退形成癌 Anaplastic carcinoma with osteoclast-like giant cells

5. 腺房細胞腫瘍 Acinar cell neoplasms（ACNs）

a）腺房細胞嚢胞 Acinar cystic transformation (ACT)

b)腺房細胞癌 Acinar cell carcinoma (ACC)

B. 神経内分泌腫瘍 Neuroendocrine neoplasms（NENs）

1.神経内分泌腫瘍 Neuroendocrine tumors（NETs，G1，G2，G3）

2. 神経内分泌癌 Neuroendocrine carcinoma（NEC）

C. 混合腫瘍 mixed neoplasms/mixed neuroendocrine non-neuroendocrine neoplasms (MiNEN)

D. 分化方向の不明 上皮性腫瘍 Epithelial neoplasms of uncertain differentiation

1. 充実性偽乳頭状腫瘍 Solid pseudopapillary neoplasm（SPN）

2. 膵芽腫 Pancreatoblastoma

E. 分類不能 Unclassifiable

F. その他 Miscellaneous

[2]非上皮性腫瘍

各当該規約などで規定。

(血管腫 Hemangioma , リンパ管腫 Lymphangioma, 平滑筋肉腫 Leiomyosarcoma, 悪性リンパ腫 Malignant lymphoma. 傍神経節腫 Paraganglioma, その他 Others)

浸潤性膵管癌

- 膵腫瘍の中で最も頻度が高く、すべての癌の中で最も予後不良なものの1つである。
- 男女差はほとんど差がないか、もしくは若干男性に多い。
- 好発年齢は60～70歳代
- 危険因子は家族歴、遺伝子性疾患、糖尿病、慢性膵炎、高脂肪食があげられるが、後天性慢性膵炎と真性糖尿病が危険因子かどうかは定まっていない。
- 症状は、胆管への腫瘍浸潤と閉塞に起因する黄疸、または背部痛や体重減少など非特異的なものである。
- 膵管癌の多くは充実性腫瘍で、60～70%は膵頭部に生じる。

腺扁平上皮癌

- 一般的な浸潤性膵管癌と症状はほぼ同様で膵臓の悪性外分泌腫瘍の1～4%と稀な組織型である。
- 通常型の浸潤性膵管癌より予後不良とされている。
- 腺癌成分と扁平上皮癌成分が相接してあるいは混在してみられるもので、扁平上皮成分が腫瘍全体の30%以上あるもの。粘表皮癌も含まれる。また、通常の検索で扁平上皮癌成分のみしか認められない場合も便宜的に本型として扱う。

腺扁平上皮癌の細胞像

- 背景に壊死、変性した異型細胞や大型で高度の異型示す細胞の出現伴うことが少なくない。
- 細胞や核の重積性、核の大小不同、核形不整、核小体の明瞭化、核が細胞辺縁に突出する傾向など腺癌所見とともに扁平上皮癌としての異型細胞が見られる。
- 細胞診のみでは腺扁平上皮癌を確定診断と鑑別することは困難であるため、異型性を重要視して悪性と判定し、扁平上皮癌の成分に関する所見を付記することが重要。

他の選択肢との鑑別

正常膵管上皮細胞

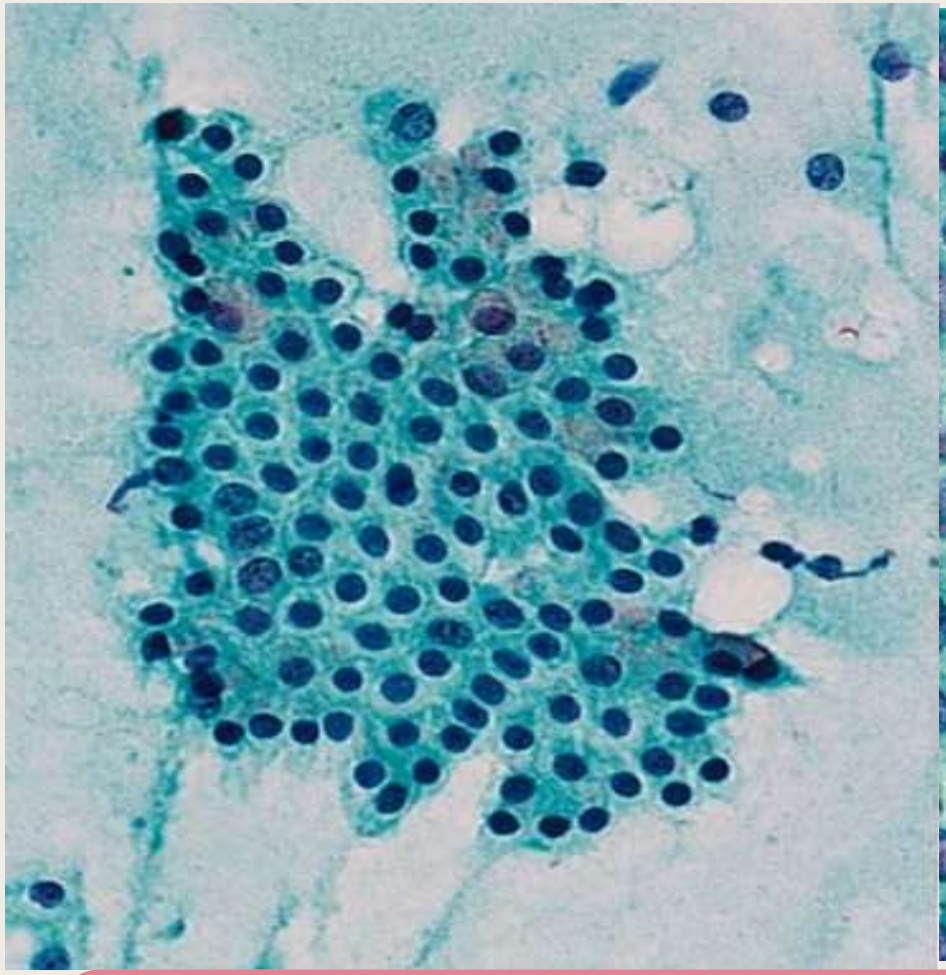

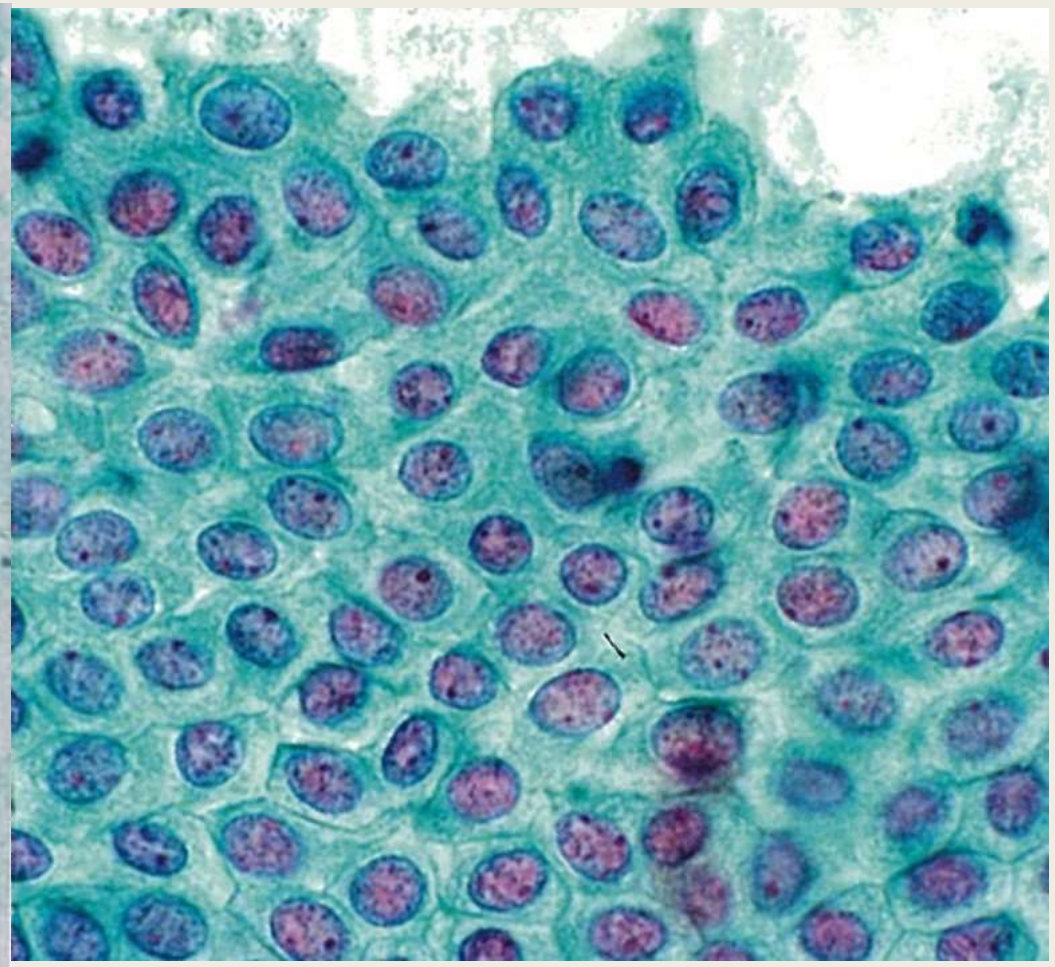

結合性が見られ、極性を持ちシート状に配列している。核間距離は均等で、核は丸く、均一で、クロマチンは微細で均等に分布し、核小体は目立たない。

細胞診ガイドライン　5　消化器　より

腺癌（高分化型）

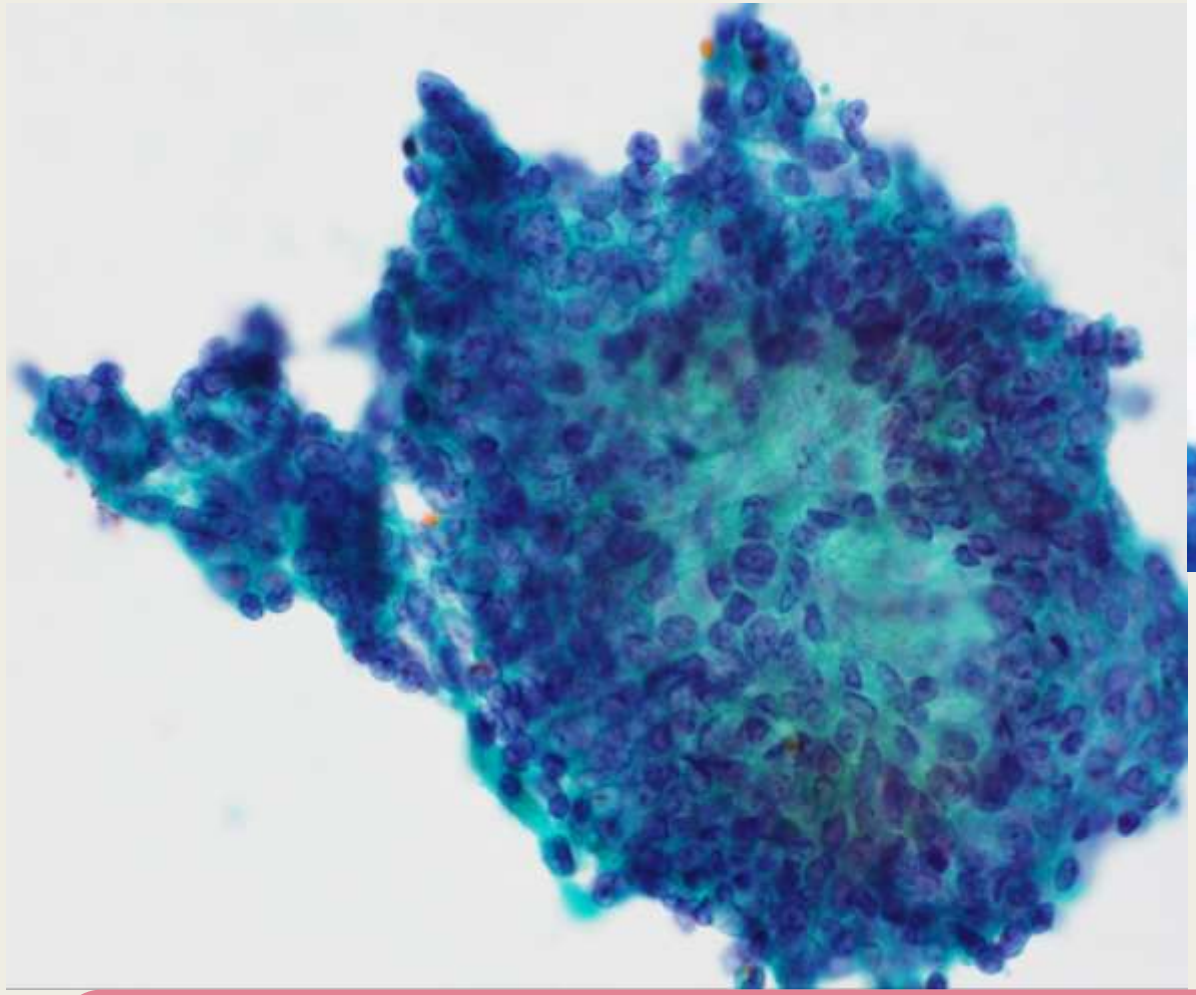

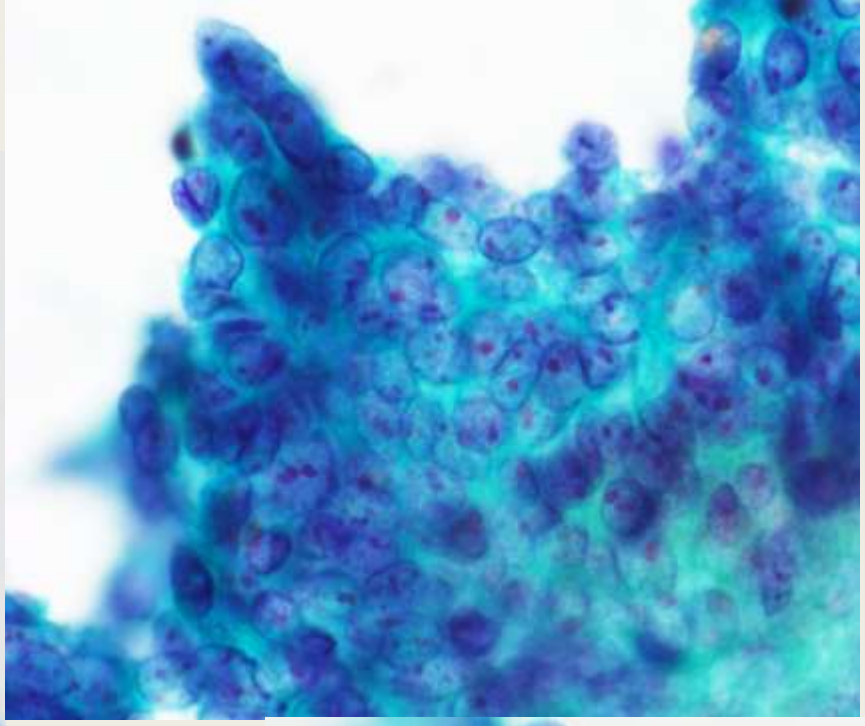

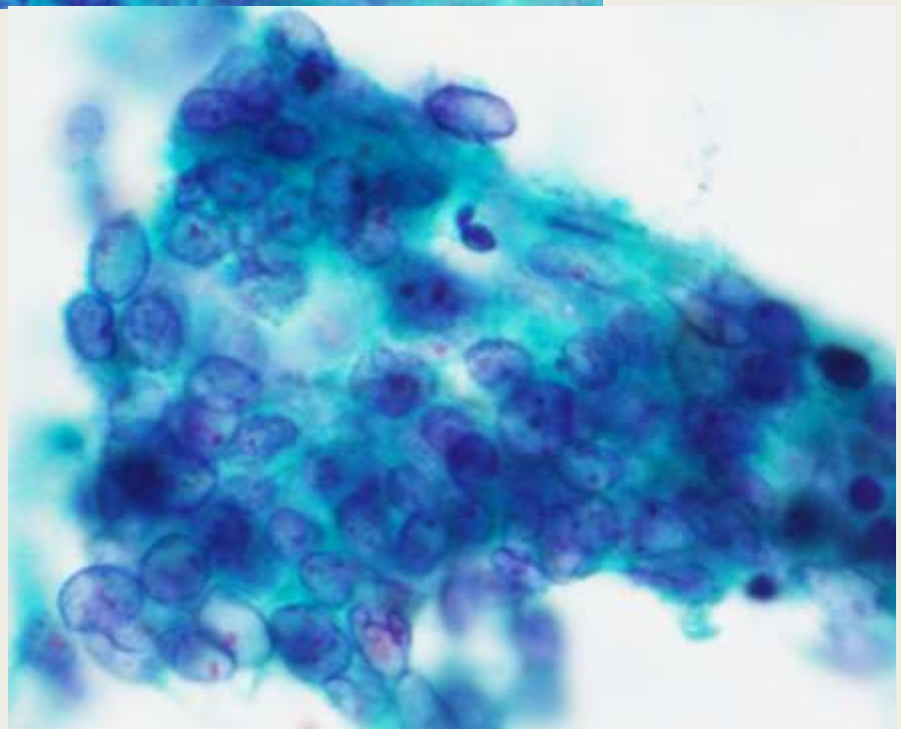

核の極性の乱れが明らかな重積性のある集塊を認め、集塊からの核飛び出しなども散見される。核異型は弱く、クロマチン増量は目立たないが核縁の肥厚が見られ、核小体の明瞭化も見られる。

腺癌（中～低分化型）

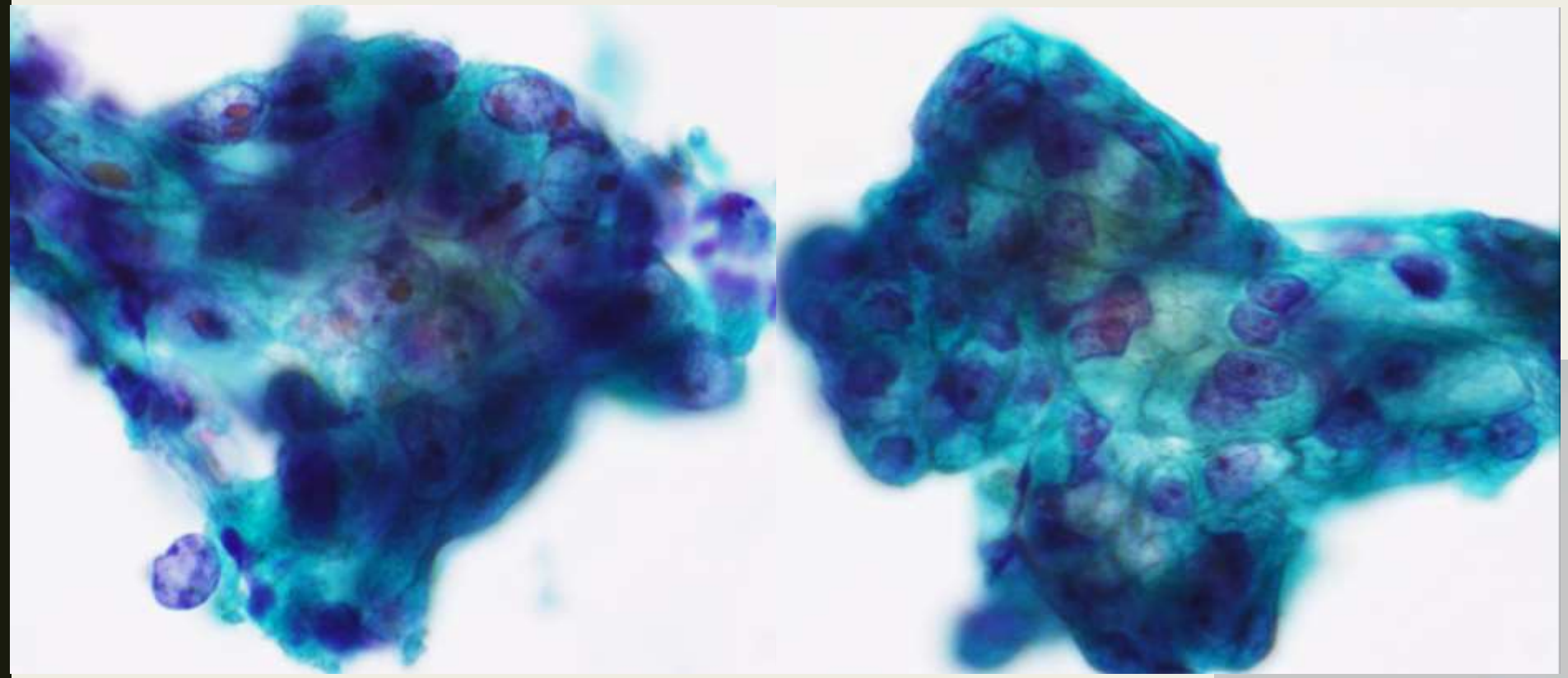

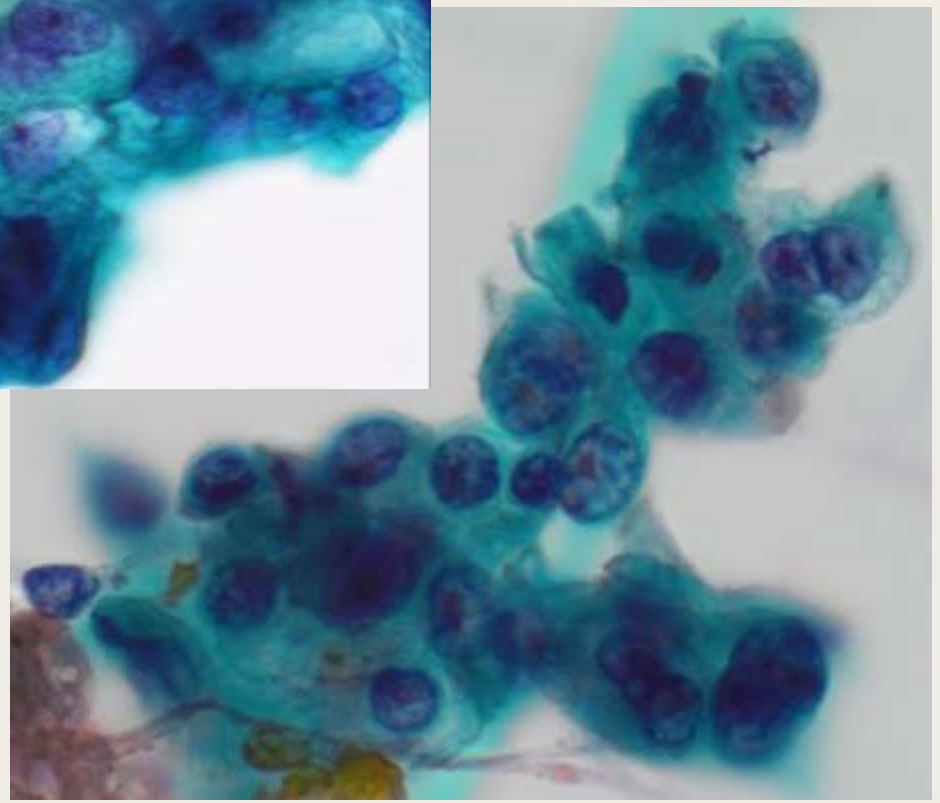

細胞の重積性、核の大小不同、核形不整、核クロマチンの粗造化や核小体の明瞭化を認める。細胞集塊の結合性は低下している。

腺房細胞癌

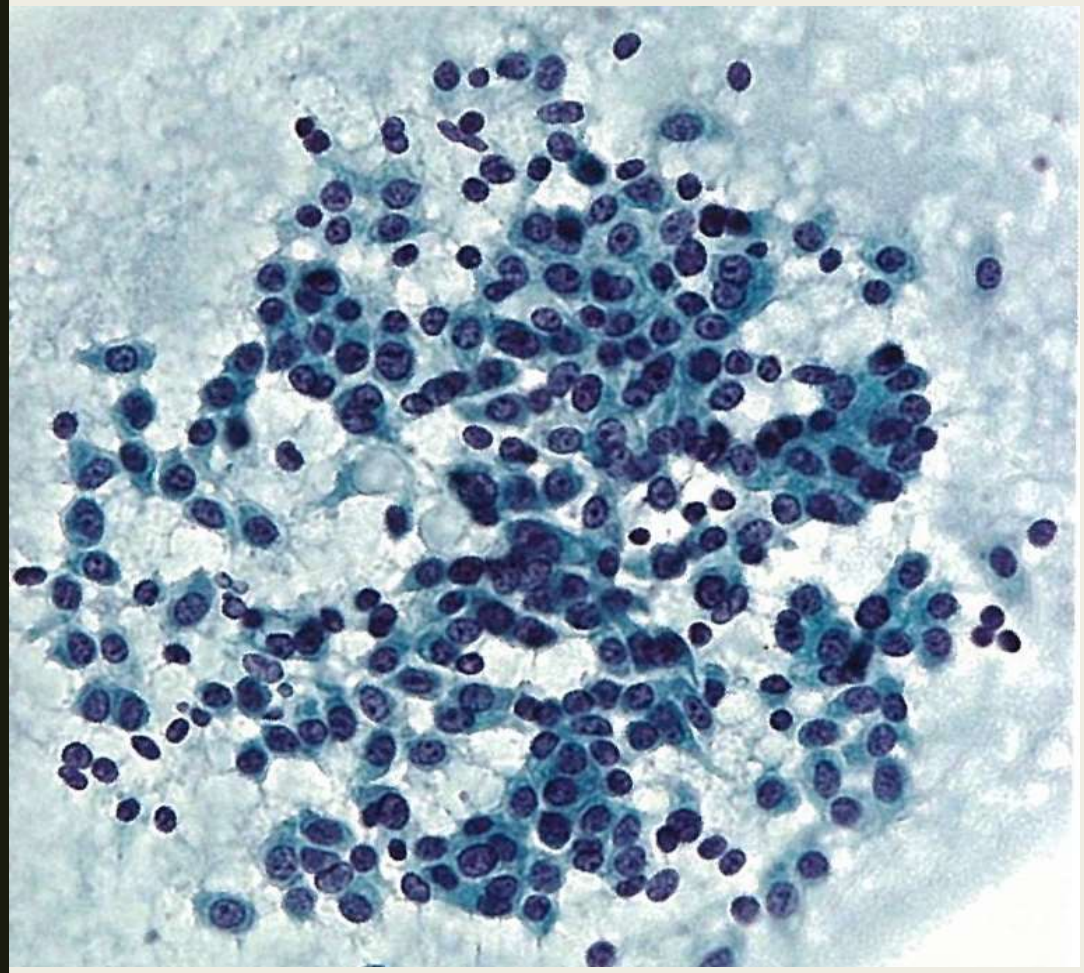

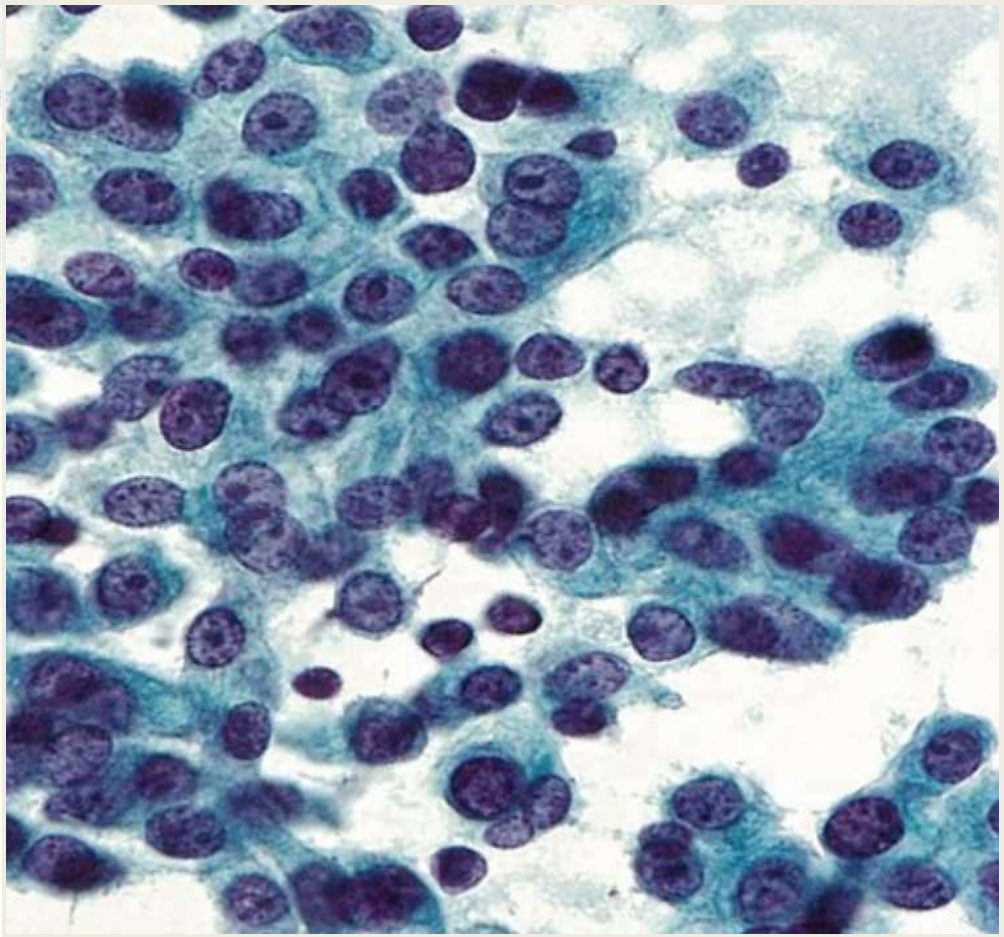

小型で比較的ととのった腫瘍細胞が緩い集塊状に出現している。細胞質は細顆粒状～泡沫状で、核は円形～類円形でN/Cは高く、クロマチンは微細顆粒状。ロゼット様配列や腺房様配列を認める。

細胞診ガイドライン　5　消化器　より

神経内分泌腫瘍（NET）

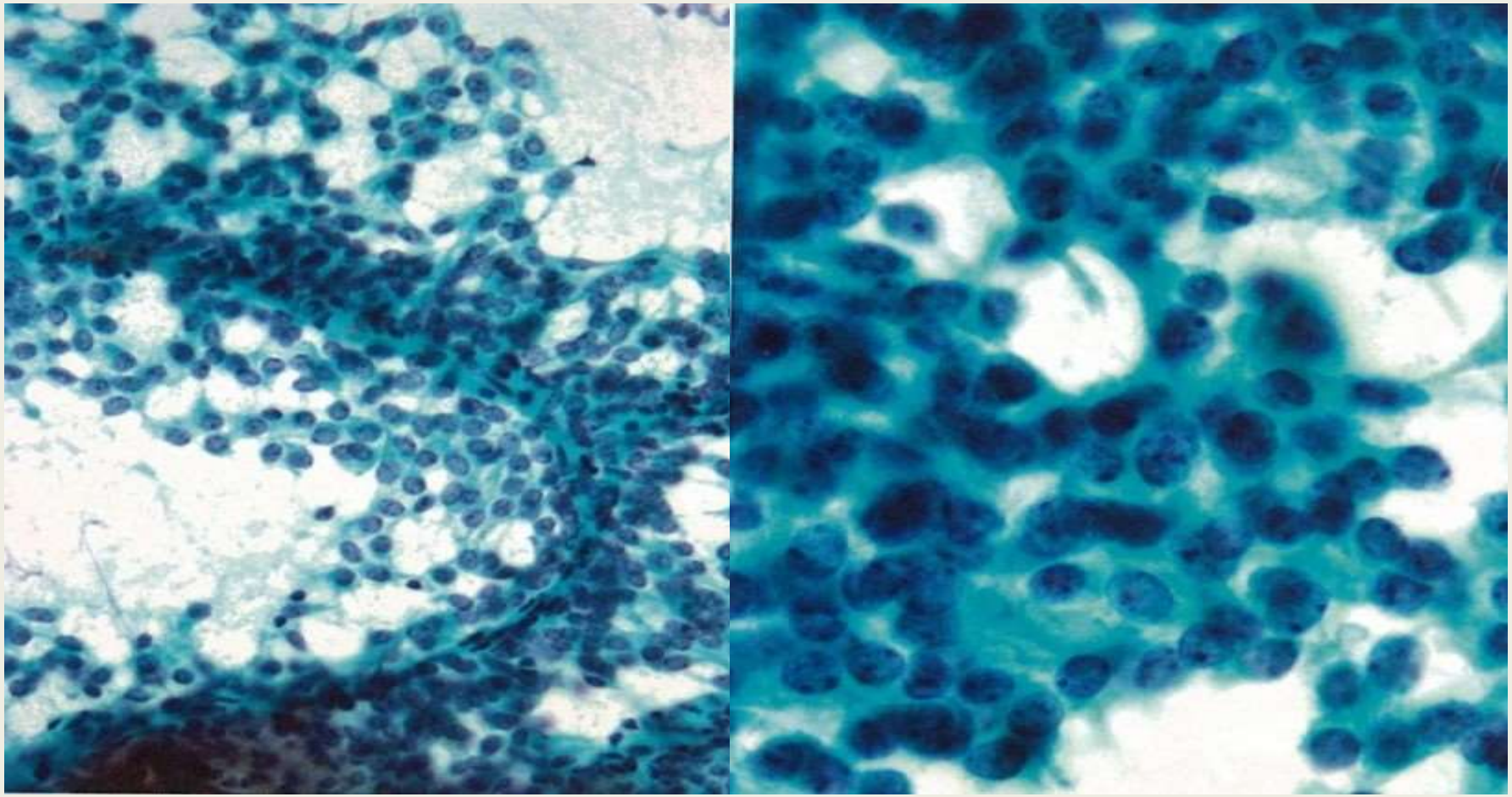

結合性が緩く、小型で単調な類円形核を有する細胞が見られる。ごま塩状の核クロマチンを有する。細胞配列は索状やロゼット状が特徴。

細胞診ガイドライン　5　消化器　より

Solid pneudopapillary neoplasm(SPN)

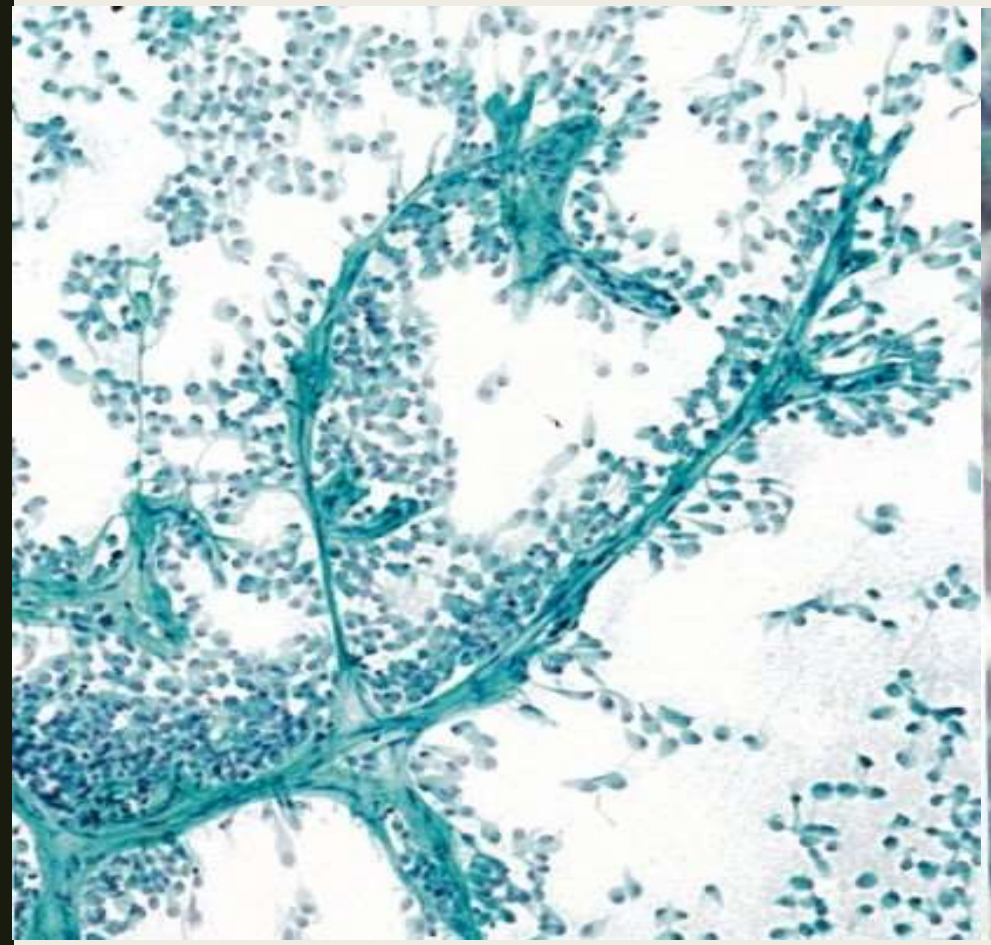

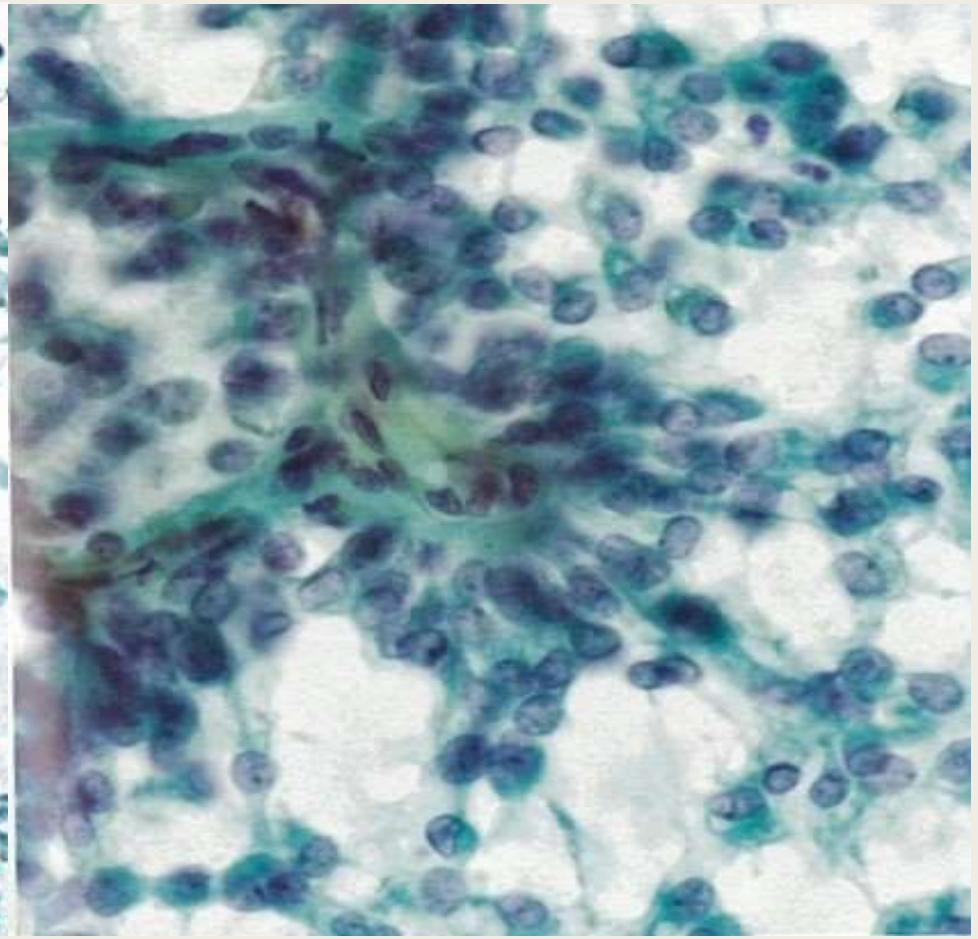

小型で類円形核を有する細胞を偽乳頭状ないし孤在性に認める。核クロマチンは細顆粒状で、異型は認めない。細胞の結合性は弱い。

細胞診ガイドライン　5　消化器　より

腎細胞癌の転移

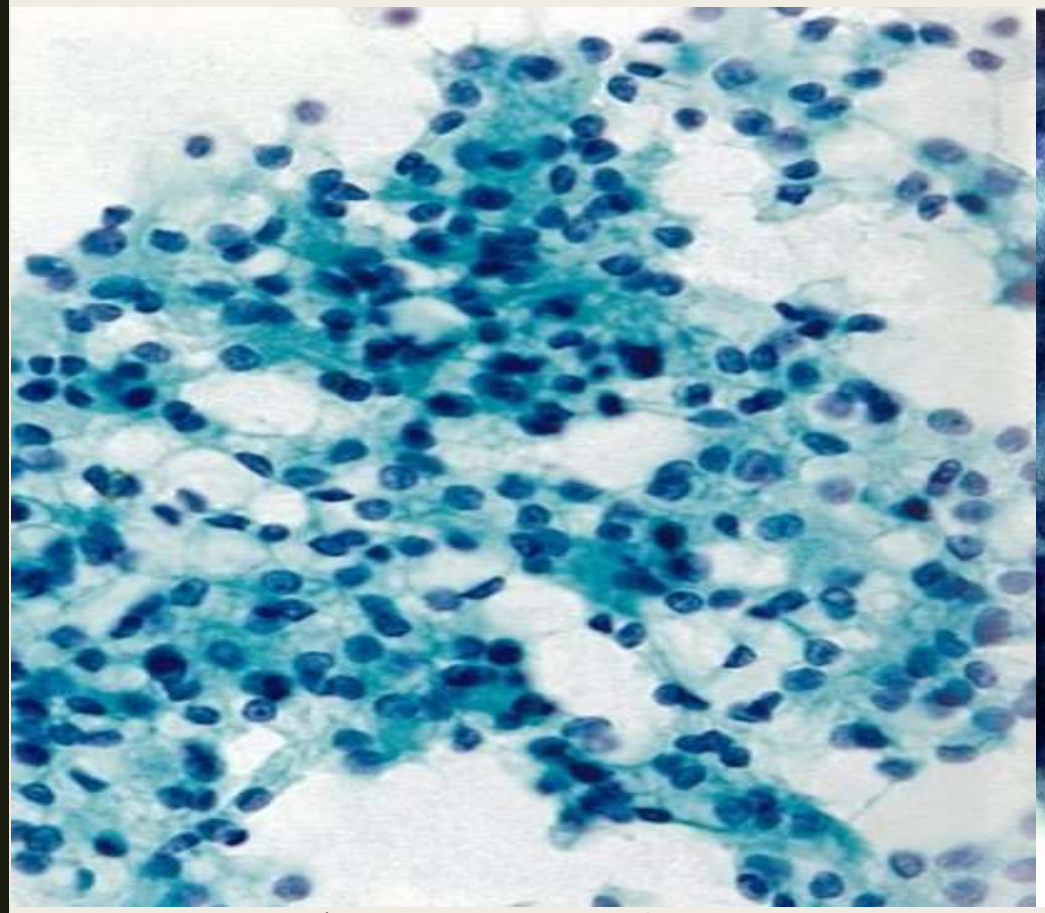

細胞診ガイドライン　5　消化器　より

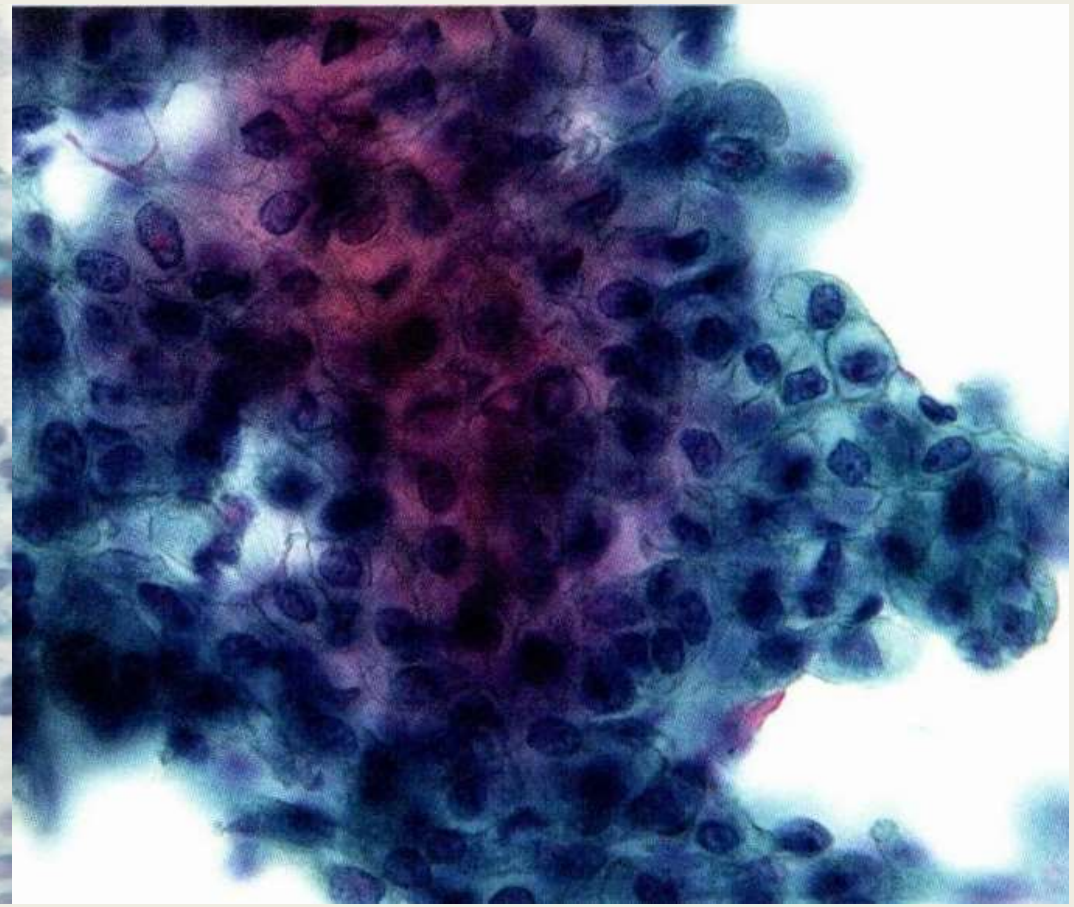

実践的　EUS-FNA　アトラス　より

淡明な細胞質を有し、小型で類円形核の見られる細胞が結合性の緩やかな集塊で出現している。核は偏在傾向で、異型は軽度。

まとめ

◆扁平上皮癌に特徴的なファイバー状、紡錘形の細胞を所見に記載し、鑑別の1つに挙げられたのではないかと思う。

◆非角化型の扁平上皮癌のみの出現もあることを念頭においてスクリーニングを行うことが大事だと思われた。